

PERCUSSION ASSISTED RADIOTHERAPY (PART):

Prolonged apnea-like suppression of
respiratory motion

*Dr Péguret Nicolas,
Dr Durham André
F. Duclos, F. Kaufmann
Pr Mahmut Ozsahin, Pr Jean Bourhis.*

University Hospital
Lausanne, Switzerland

Übersicht:

1 / Bewegungsmanagement

2 / Bestehende Geräte

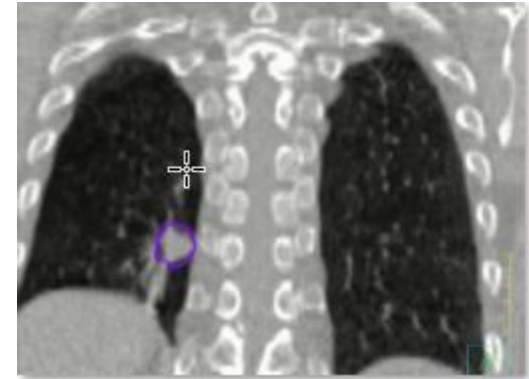
3 / Neuheit von PART-Dosimetric Gewinn
Überblick

- PART System-Pilot Studie
- 2ndPART System - Neue Studie

4 / Perspektiven

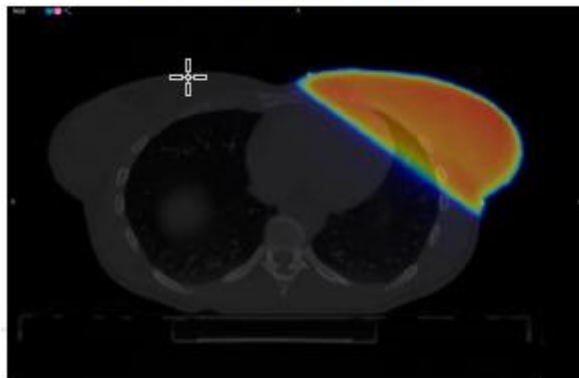
Bewegung in der Radiotherapie:

Problem bei Veränderungen von Zielen:

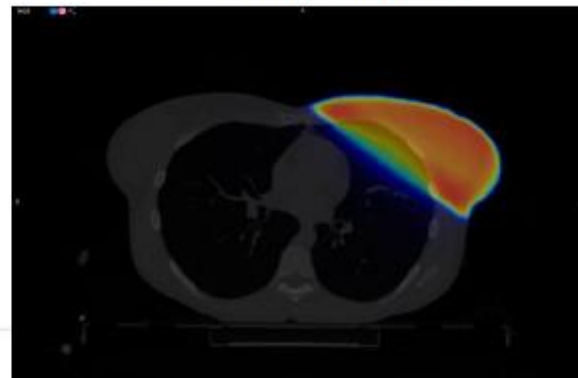


Ein Vorteil für mehrere OAR vom Behandlungsfeld

Free breathing



Deep inspiration



Risk of Ischemic Heart Disease in Women after Radiotherapy for Breast Cancer

Sarah C. Darby, Ph.D., Marianne Ewertz, D.M.Sc., Paul McGale, Ph.D., Anna M. Bennet, Ph.D., Ulla Blom-Goldman, M.D., Dorthe Brønnum, R.N., Candace Correa, M.D., David Cutter, F.R.C.R., Giovanna Gagliardi, Ph.D., Bruna Gigante, Ph.D., Maj-Britt Jensen, M.Sc., Andrew Nisbet, Ph.D., Richard Peto, F.R.S., Kazem Rahimi, D.M., Carolyn Taylor, D.Phil., and Per Hall, Ph.D.

Die Rate der wichtigsten Koronarereignisse erhöhte sich um 7,4% bei jeder Erhöhung der mittleren Strahlendosis um 1 GY, die an das Herz abgegeben wurde

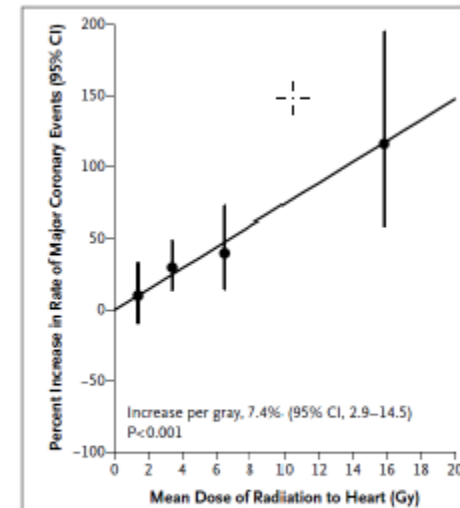


Figure 1. Rate of Major Coronary Events According to Mean Radiation Dose to the Heart, as Compared with the Estimated Rate with No Radiation Exposure to the Heart.

2 / Bestehende Techniken

2.1 / Vollnarkose

Técnica realizada en el Meixoeiro

Médicos de Vigo, pioneros mundiales en radiar un pulmón sin que el paciente respire 5 horas

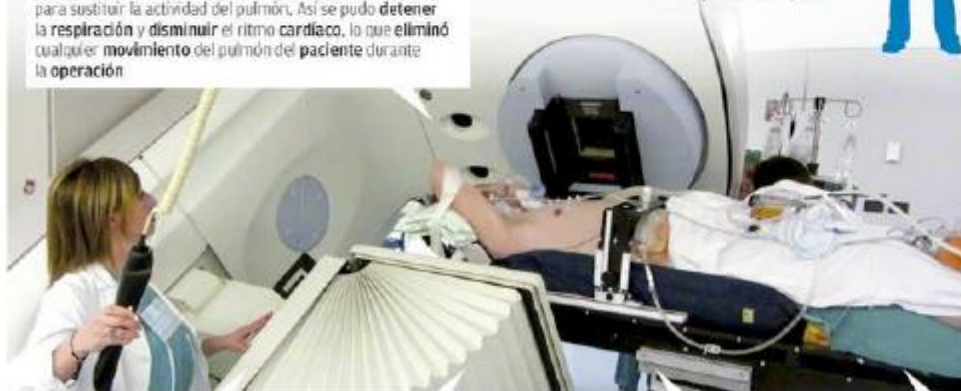El afectado, un pontevedrés de 68 años que solo tiene un pulmón, evoluciona de manera satisfactoria

Técnica pionera a nivel mundial para radiar un tumor de pulmón

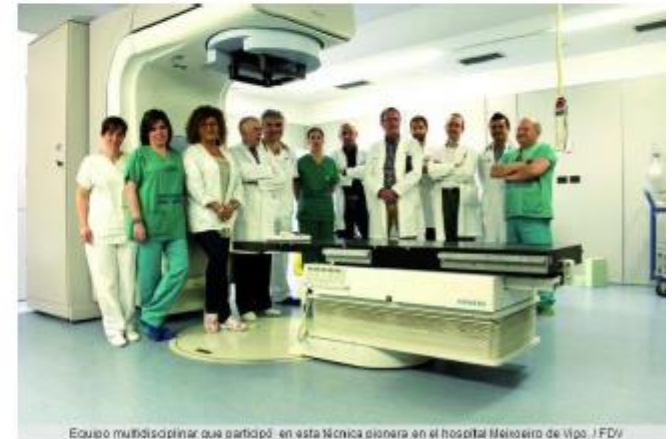1 Se conectó al paciente a una máquina portátil de circulación extracorpórea a nivel de la ingle, a través de su arteria y vena femoral, en el quirófano de la misma Unidad.
Objetivo: Mantener la circulación y oxigenar la sangre para sustituir la actividad del pulmón. Así se pudo detener la respiración y disminuir el ritmo cardíaco, lo que eliminó cualquier movimiento del pulmón del paciente durante la operación

Paciente
Varón de 68 años, con un solo pulmón, con un tumor maligno no operable

Tratamiento
Radioterapia en un acelerador lineal de la Unidad de Oncología Radioterápica



Induced cardiopulmonary arrest with cardiopulmonary bypass the duration necessary for 3 fractions of SBRT (1 lung)



Equipo multidisciplinar que participó en esta técnica pionera en el hospital Meixoeiro de Vigo. I.F.Dy

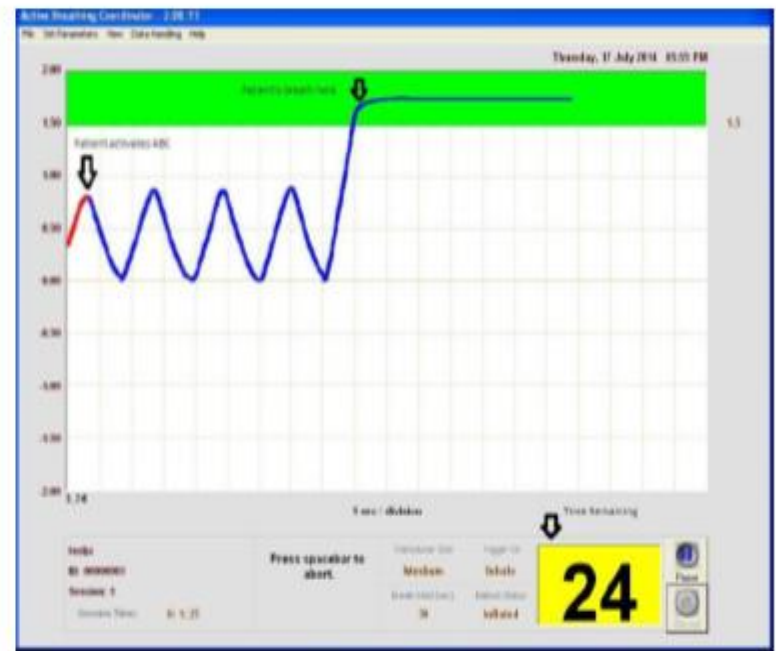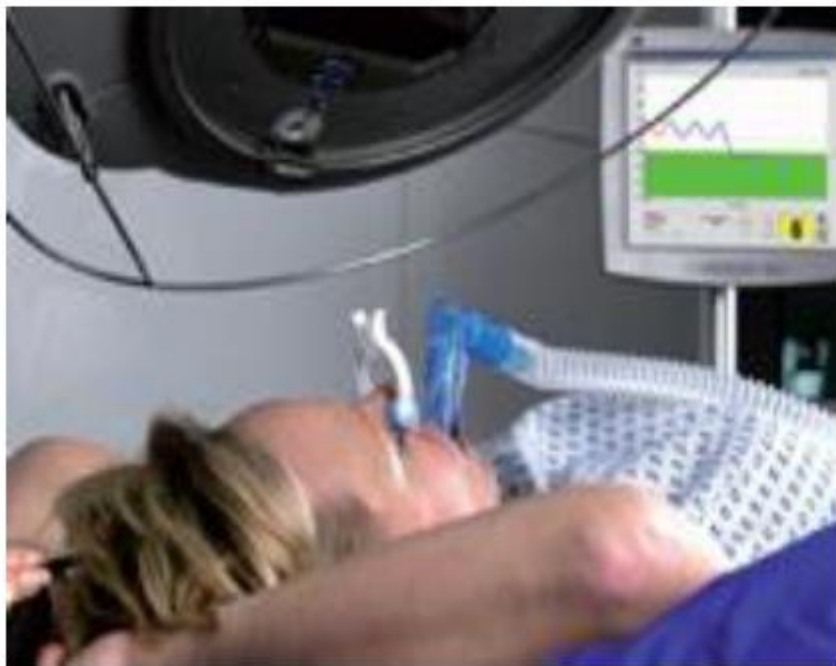Montilla et al., J Anesth Clin Res 2015

UNIL | Université de Lausanne



Elekta

ABC system (Active Breathing Control)

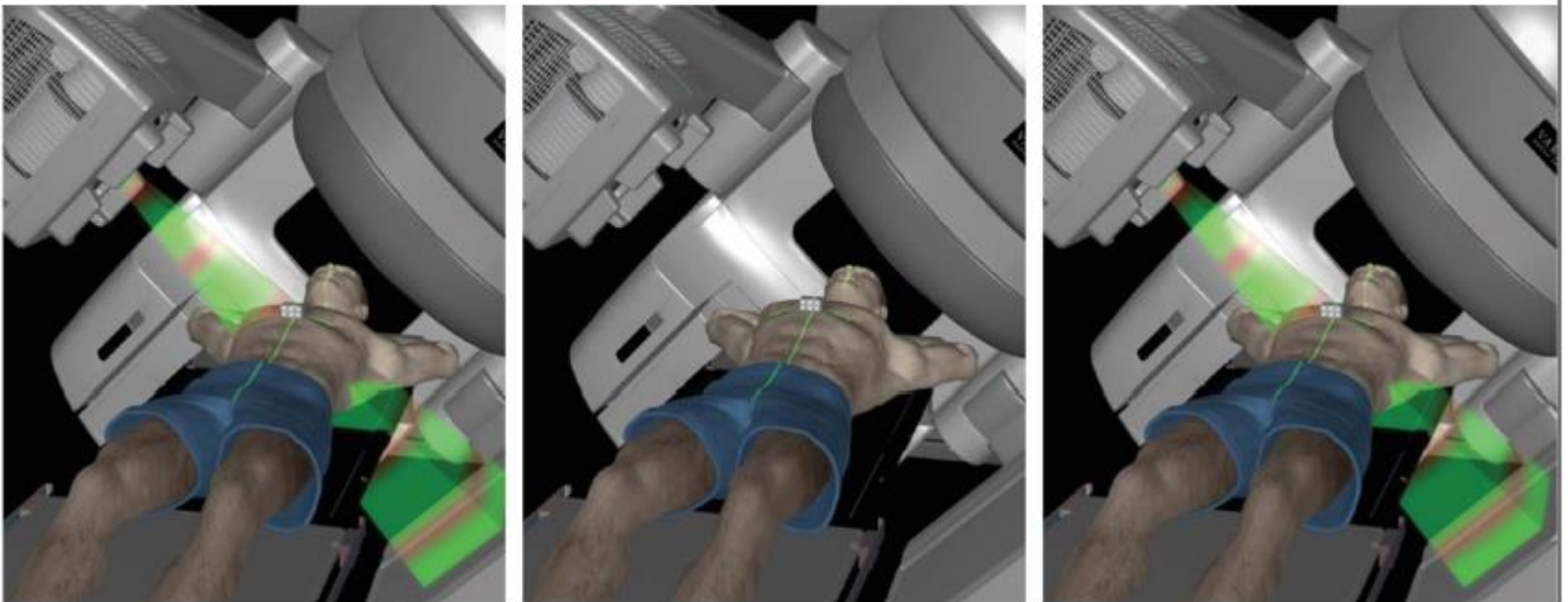


AccurayTomo

Bisher kein vorhandenes Gerät

Varian RPM system

(video based Real-time Position Management)



ABC, RPM und ähnliche Systeme

- Erfordern mehrere Phasen der Apnoe
- Bei VMAT bewegt sich das Portal des Linearbeschleunigers während der Behandlung aufgrund der Trägheit vorwärts, wenn der Strahl plötzlich abgeschaltet wird. => Plant normalerweise mit kleineren Bögen und geringerer Winkelgeschwindigkeit.
- Für die Tomotherapie ist kein System möglich

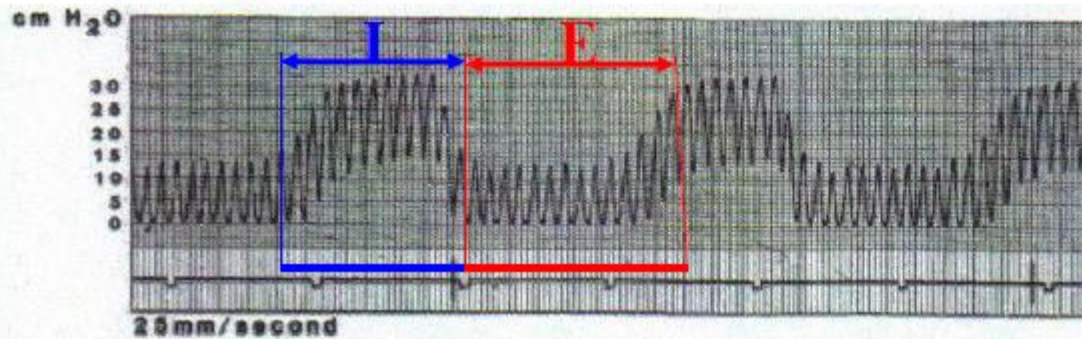
3 / Neuheit PART (Verwendung von Hochfrequenz-Beatmung (HFPV))

1.1/ Introduction

Inventor

Forrest BIRD – (1921- 2015) - Massachusetts USA
Pilote – Engineer – Medical Doctor - Inventor

Principle of HFPV® :



Curves P/T under HFPV

I Inspiratory
E Expiratory

Indications of HFPV

Ventilation and oxygenation / lung recruitment / Mobilization of secretions

Already in use in all your hospitals for obstructive or restrictive disease !!!!



Hochfrequente perkussive Beatmung

- Subtidalvolumina (Perkussionen), die höher als bei herkömmlichen Frequenzen (100-800 Schläge pro Minute) verabreicht werden
- Verwendung des Phasitron (Schiebe-Venturikreislauf)
- Offener Kreislauf (Patienten können atmen oder husten, wenn sie Schläge bekommen)
- Reduziert bevorzugte Atemwege (Lungenschutzstrategie), erleichtert die Mobilisierung der Sekretion, die Rekrutierung der Lunge und ermöglicht das Atmen des Expirationsvolumens bei nicht kooperativen oder beatmeten Patienten.
- Wird bei akuten und chronischen Atemwegserkrankungen (obstruktiv und restriktiv) bei Erwachsenen, Kindern und Neugeborenen angewendet (COPD, CF, Asthma, Bronchiektase, Atelektase, Hypoxämie...).

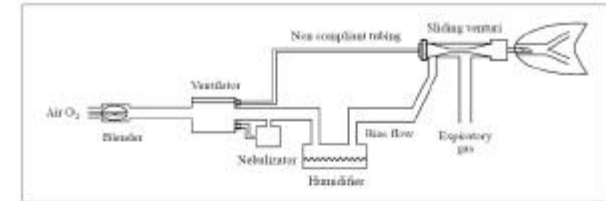
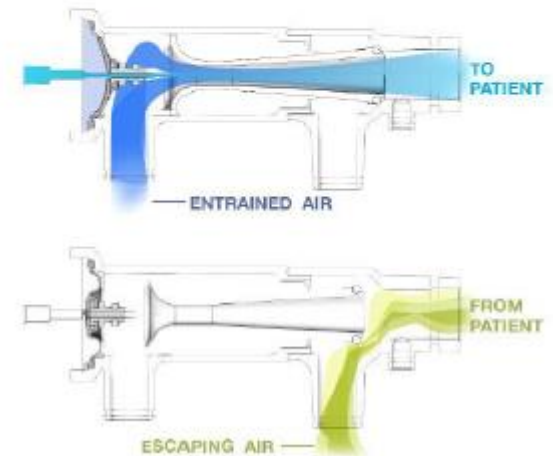


Figure 1.—Schematic diagram of the HFPV system. The high frequency circuit consists of non compliant tubing, while the low pressure circuit has a nebulizer and humidifier connected in series from one another. Air-O₂ sources of air and O₂; Humidifier; air/oxygen mixer; venturi flow; Non compliant tubing; bias flow; low pressure circuit; nebulizer; humidifier; sliding venturi (phasitron); expiratory gas (modified from Product Information, Perfusionaire Corporation).¹⁶



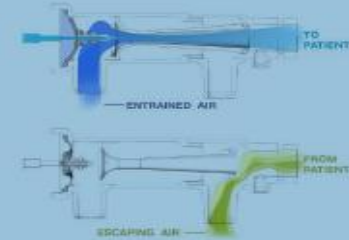
3.1 Experimental applications: First PART system



Bronchotron® (Percussionnaire)



Phasitron® (Percussionnaire)



Untersuchungen von 2 Parameter mit 10 Freiwilligen

Durchführbarkeit der Bruststabilisierung

-Reduktion von 2/3 der Brustamplitude


-für mindestens 3 min 30 sec

Reproduzierbarkeit

2 Serien von 3 aufeinanderfolgenden Tests für jeden Probanden

Insgesamt wurden 60 Tests durchgeführt

•Beschreiben

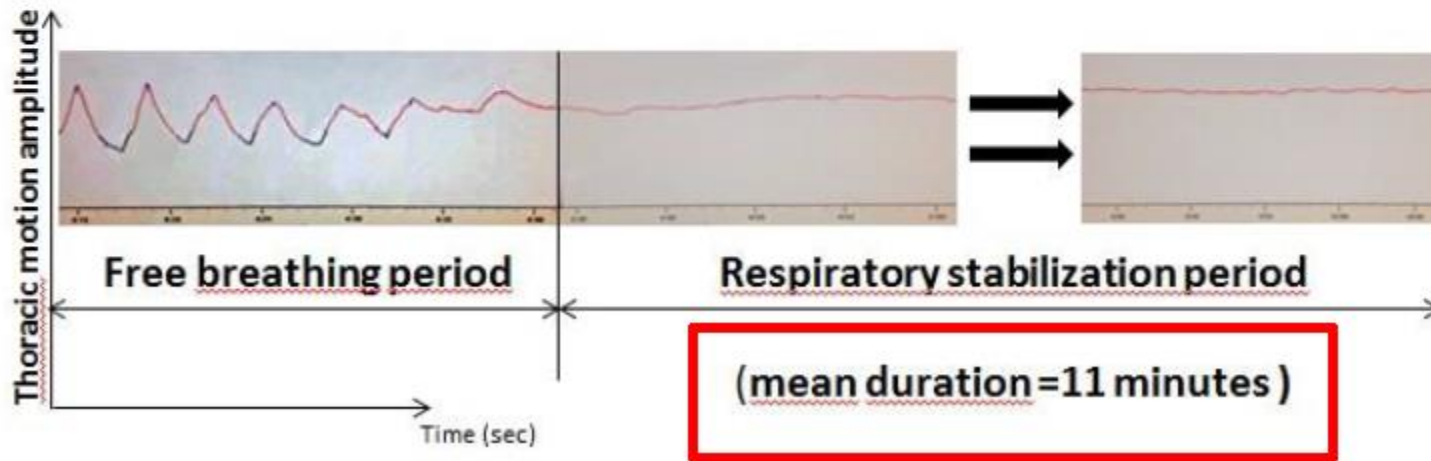


Unterschiedliche Zeiten registriert und klinische Parameter

(PtcCo₂, SatO₂, Herzfrequenz, Toleranz)

A reminder

Physiological Apnea << 1min



11-mal normale Bruststabilisierungsleistungen

Erfolgsrate 93% für Freiwillige

3.2 / Klinische Anwendung - Pilot Study-First PART-System

- Nach der ethischen Zulassung wird eine klinische Pilotstudie durchgeführt, um die Verträglichkeit und Durchführbarkeit zu bewerten.
- RT: 4 klinische Situationen (700 untersuchte Messungen)
- Brustkrebs (3DRT –25 fx)
- Frühkrebs (SBRT –8 fx)
- Lokal fortgeschrittener Krebs (VMAT –17fx)
- Palliative Pleurametastasen



First in man

Apnea-like suppression of respiratory motion: First evaluation in radiotherapy

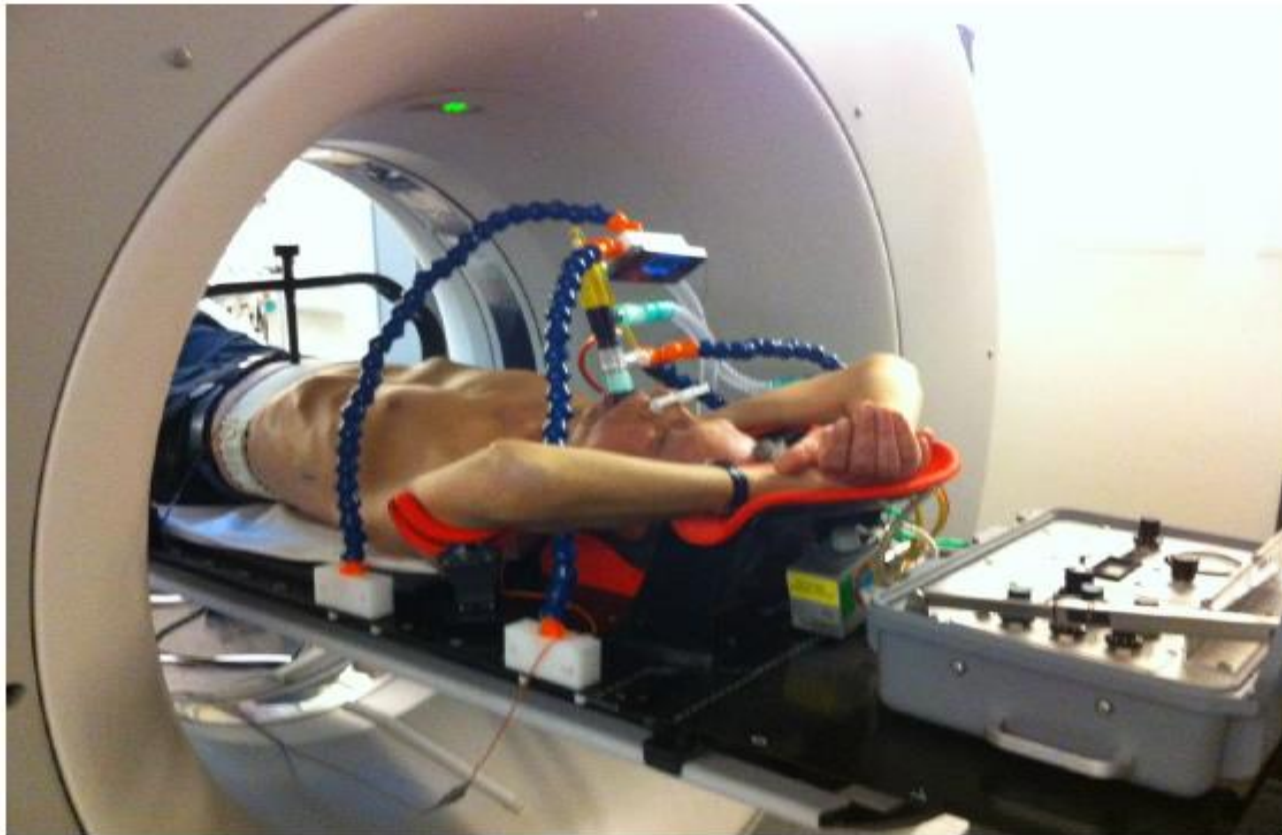


Nicolas Péguret^{a,1}, Mahmut Ozsahin^{a,1}, Michele Zeverino^c, Bastien Belmondo^b, André-Dante Durham^a, Alban Lovis^d, Julien Simons^b, Olivier Long^b, Frédéric Duclos^a, John Prior^e, Alban Denys^e, Catherine Beigelman^e, Wendy Jeanneret Sozzi^a, Kathleen Grant^b, Véronique Gautier-Dechaud^f, Solange Peters^a, Monique Vienne^f, Raphael Moeckli^c, Jean Bourhis^{a,*}

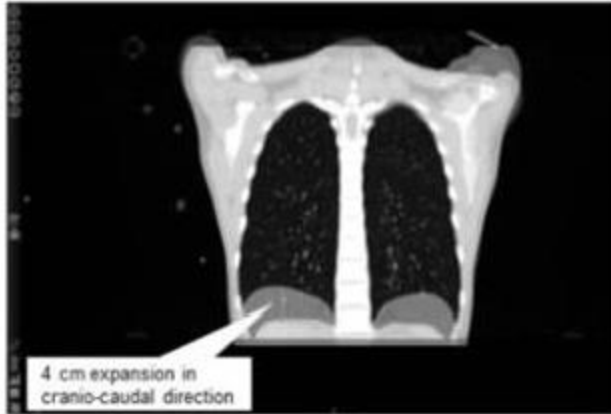
February 2016

Unil
UNIL | Université de Lausanne

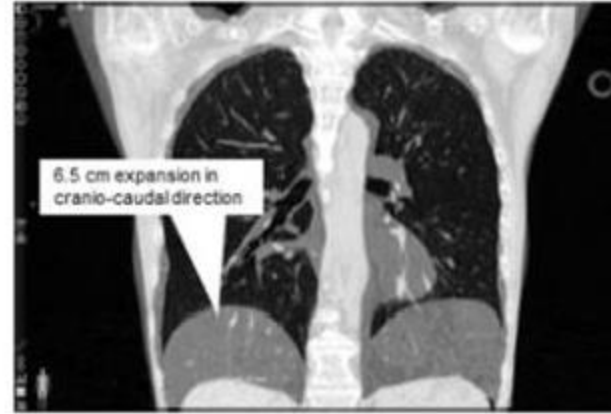First PART system



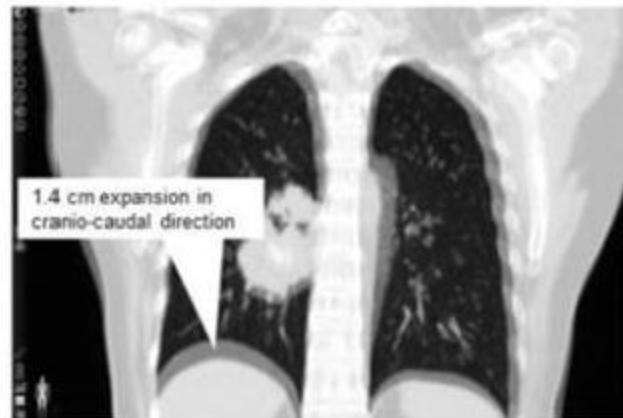
PART offered favorable dosimetric profiles in 3 out of 4 patients



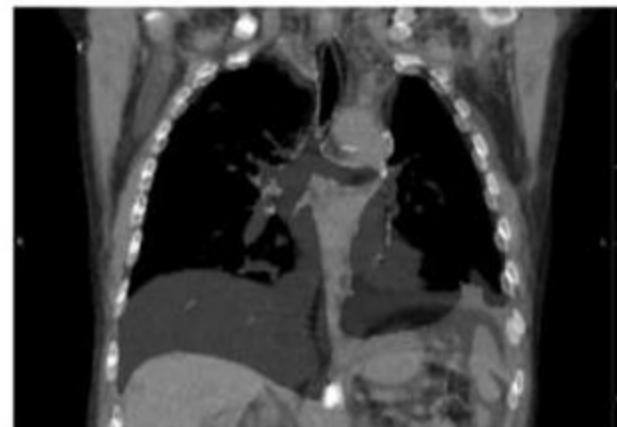
a



b



c



a, b, c/
3 patients
with
dosimetric
gain due to
lung
expansion

d/
1 patient
without
gain due to
a unilateral
lung
expansion
only

Comparison of chest inflation in maximal inspiration and in PART conditions

Unil
UNIL - Université de Lausanne



Meanduration der Bruststabilisierung während 50 RT-Fraktionen

7,61 min


	Duration (min:sec)	
	Mean (SD)	Median (range)
<u>Breast 3D RT (patient No. 1)</u>		
BhD for "beam on"	5:41 (0:51)	5:48 (3:07–7:11)
<u>Lung SBRT (patient No. 2)</u>		
BhD for CBCT No. 1 and 2	4:56 (1:04)	5:48 (3:1–7:38)
BhD for "beam on" +CBCT No. 3	10:00 (0:43)	9:58 (8:33–12:41)
<u>Locally advanced NSCLC (patient No. 3)</u>		
BhD for "beam on" +CBCT	9:21 (0:39)	9:08 (8:10–11:35)

1.1/ 1st clinical application: left side breast cancer 34yo



Visualisierung des Atemstatus

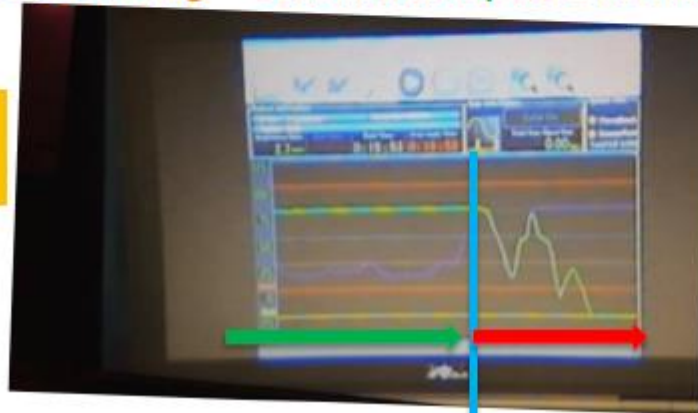Patient view



Preparation in free breathing (FB)

Stabilisation phase in maximal inspiration (start)

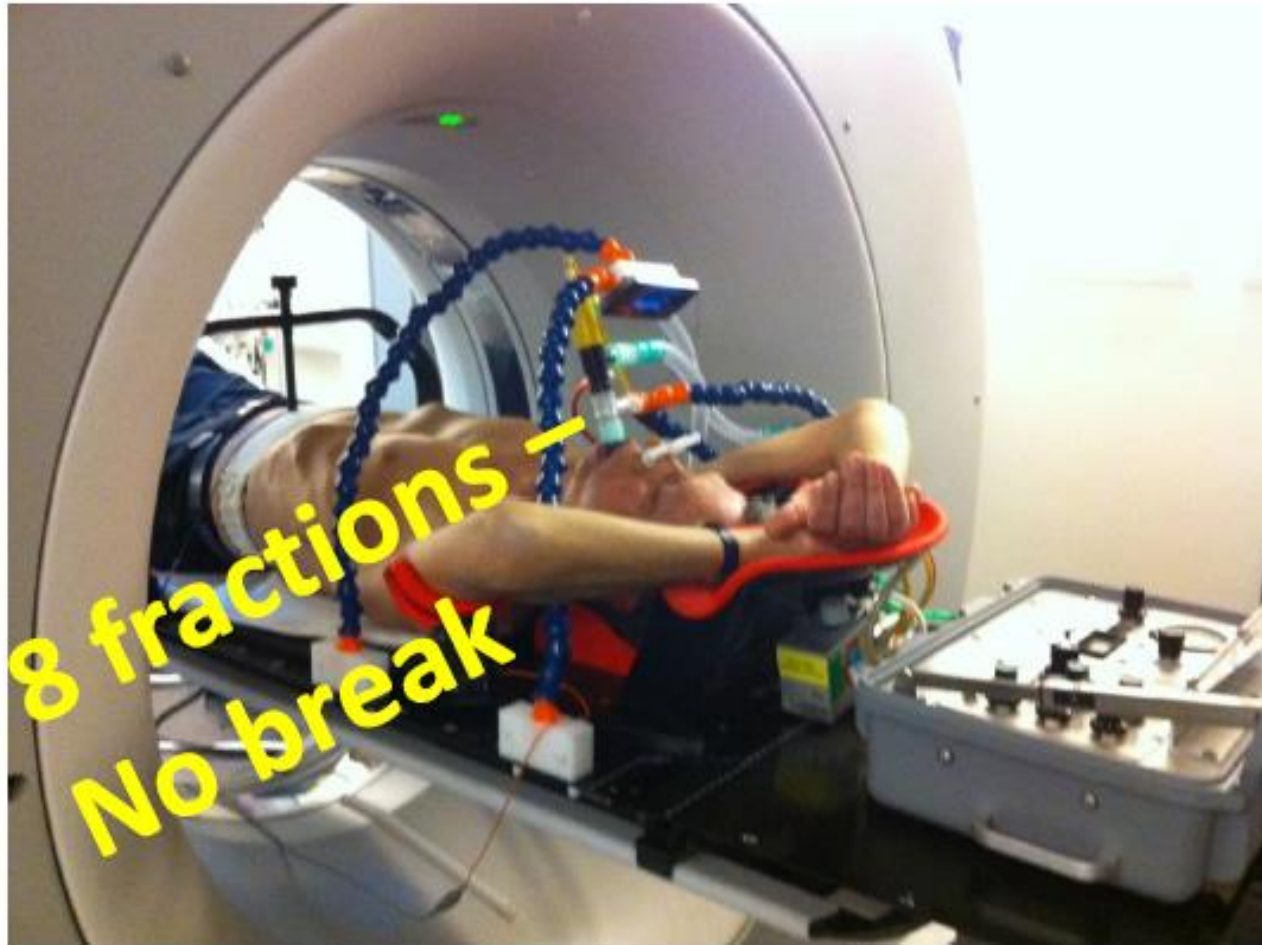
RTT view (video screen)

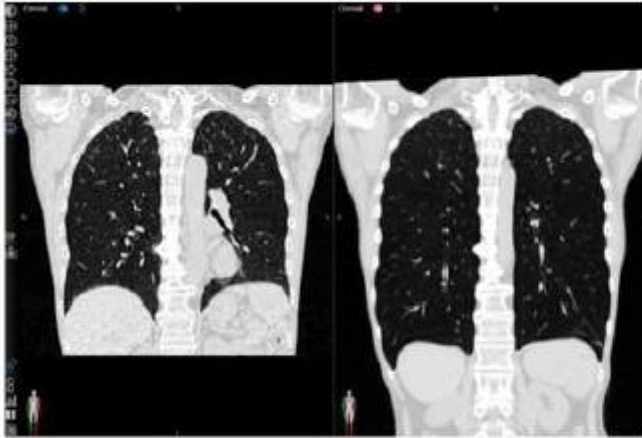


Stabilisation phase (end)

Uninstall and recovery phase in FB

1.2 / 2. klinische Anwendung: lung SBRT





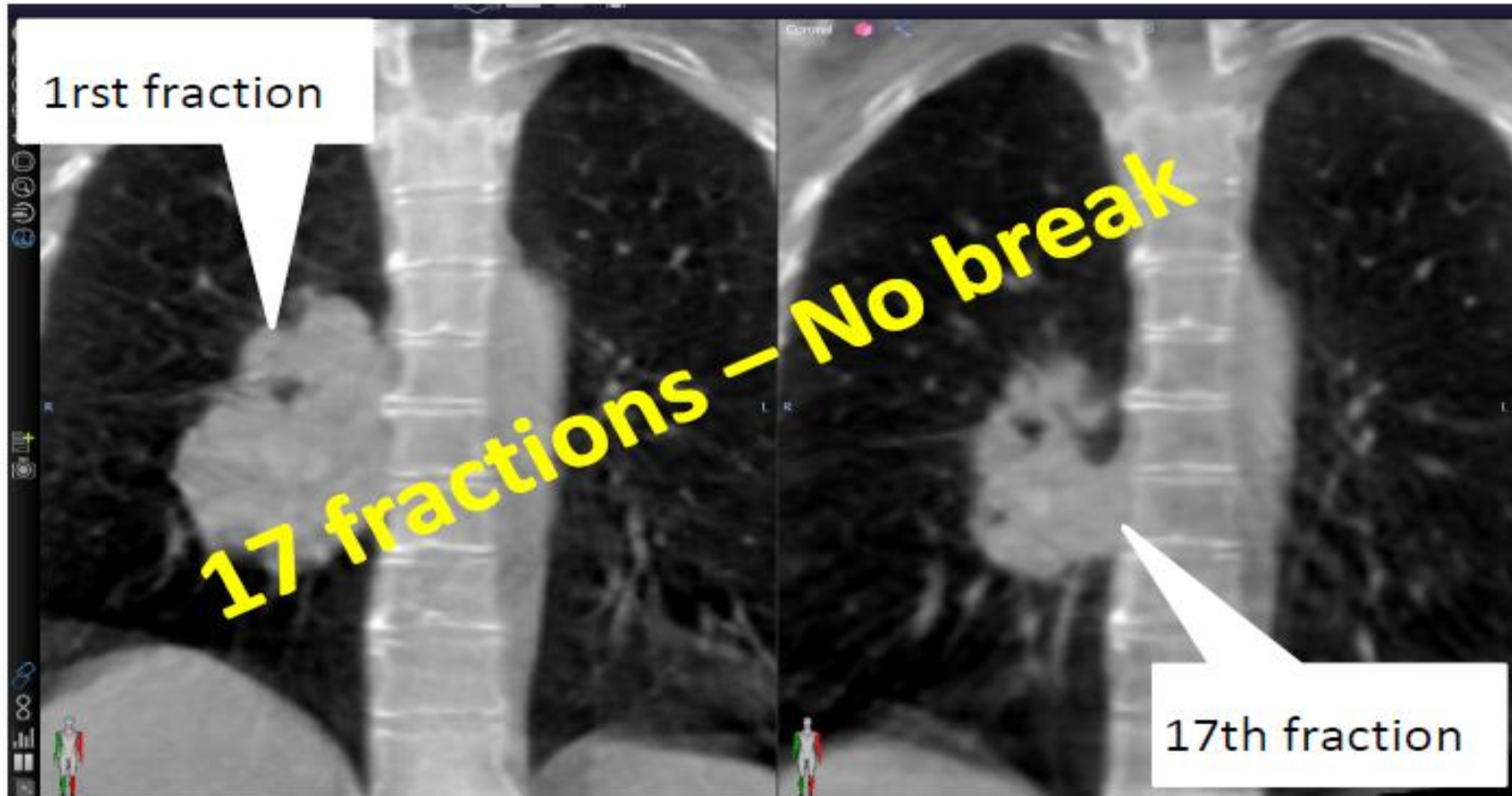
		FB	MI	PART
Lungs	V20	5.64 %	5.52 %	3.77 %
	Mean dose	4.3 Gy	4.25 Gy	3.35 Gy
	mean dose CL lung	1.12 Gy	1.1 Gy	0.86 Gy
	Total Lungs volume	5602 cc	5702 cc	10468 cc
Spinal cord	Dmax	14.8 Gy	14.8 Gy	16.2 Gy
Oesophagus	Dmax	14.1 Gy	14.1 Gy	11.3 Gy
Trachea or bronchus	Dmax	6.3 Gy	0.3 Gy	2.5 Gy
Heart	Dmax	29.6 Gy	30 Gy	27.6 Gy
	Mean dose	5.63 Gy	4.6 Gy	3.71 Gy
Chest Wall	PRV cote	37 cc	37 cc	40 cc

*Dmax= maximal dose, CL= contralateral, FB= Free breathing by Midventilation
MI=Gating in maximal inspiration, PART= Gating in PART conditions*

Fig a. Simulation CT in maximal inspiration (left) and in PART position (right) Fig b. Dosimetric parameters for different technics to deliver fractionated SBRT for a lung case

- PART hat die Fähigkeit, die Lunge zu erweitern und die Elektronendichte des Lungengewebes deutlich zu verringern im Vergleich zu MI
- Unter Verwendung von PART wurde das Volumen an gesundem Lungengewebe, das in dem mit hoher Dosis bestrahlten Volumen enthalten war, halbiert.

1.3 / 3. Klinische Anwendung: Lokal. Lungenkrebs



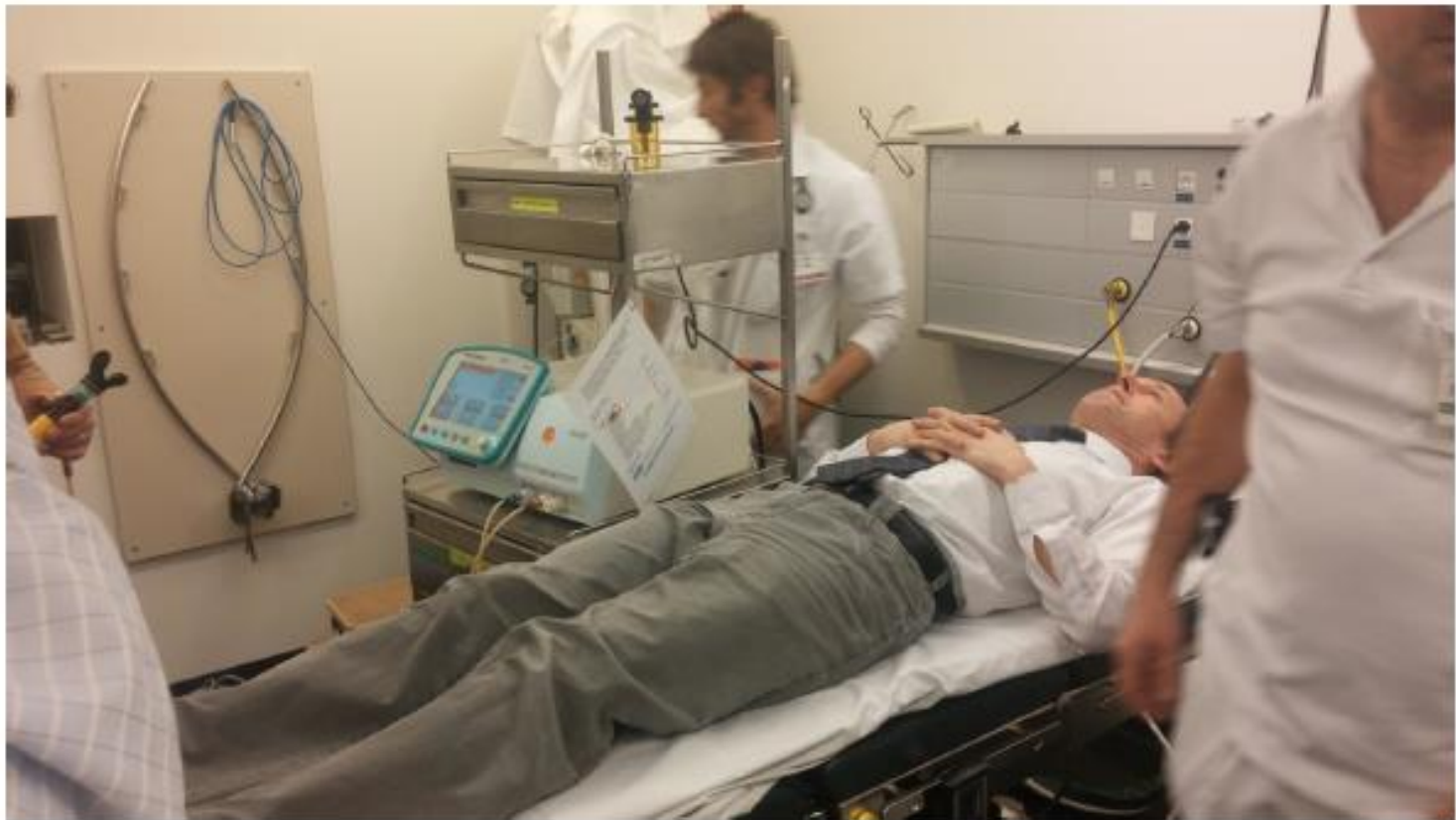Durch die Verwendung von O₂ mit PART wird der Strahlungseffekt verstärkt
Müssen durch weitere Studien bestätigt werden

Pilotstudie

- Gute Machbarkeit
- Gute Reproduzierbarkeit
- Gut verträglich,
- es ist nötig den P_{CO_2} gut im Auge zu behalten, um Komplikationen bei der Technik zu vermeiden
- Dosimetriegewinn?

3.3 / Klinische Anwendung - Laufende Studie - Neues Teilesystem

Nichtinvasive Hochfrequenzbeatmung

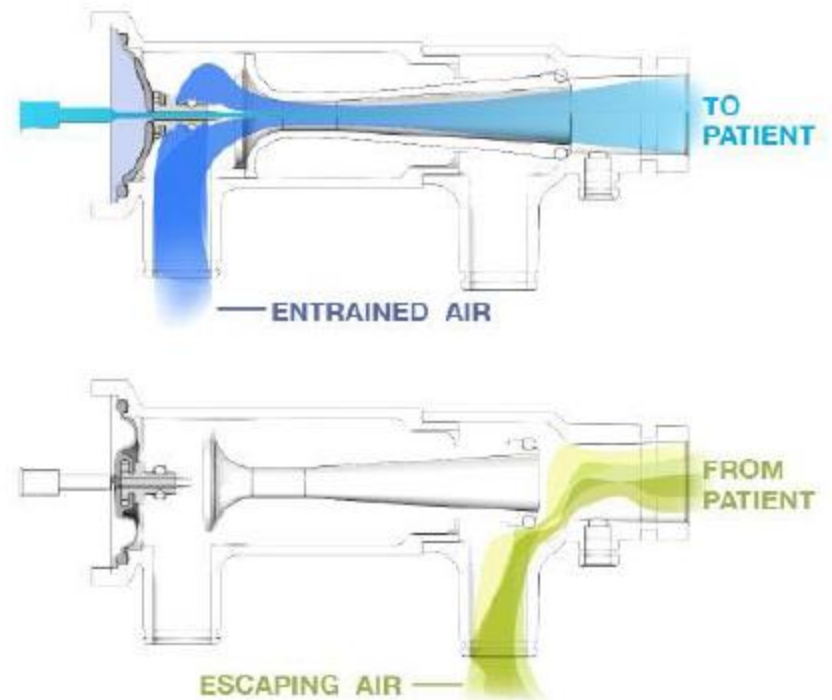


Monsoon III® (Acutronic)



Amik

Phasitron® (Percussionnaire)



Verbesserungen

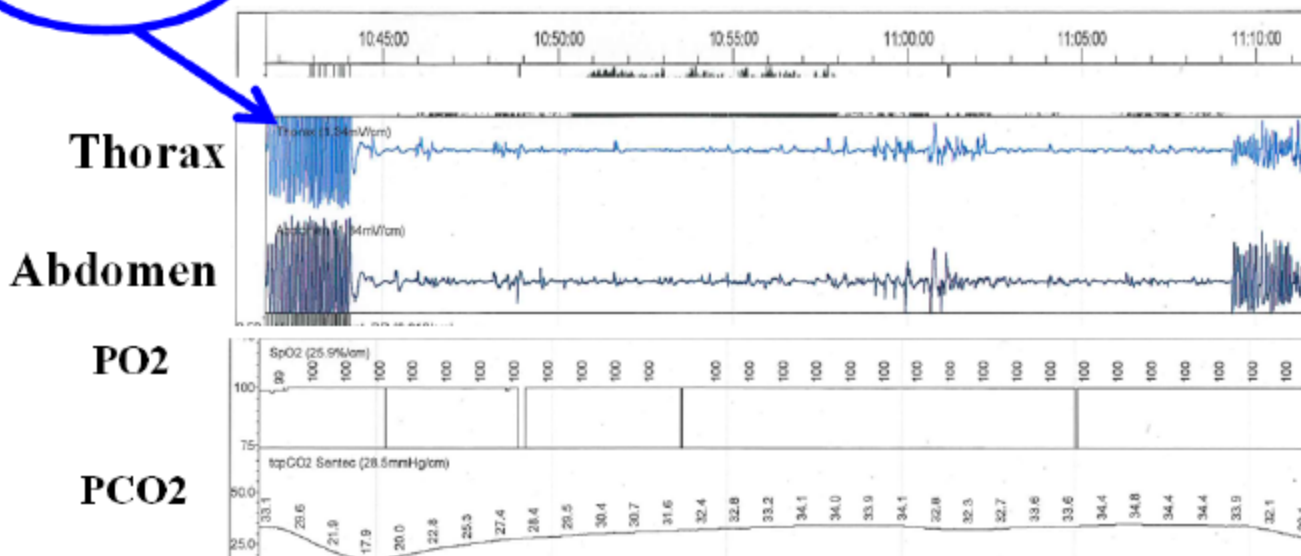
- Große Auswahl an Einstellungen
- Hohe Genauigkeit der Einstellungen (Druck, Frequenz, Durchfluss, FiO₂)
- Überdruckalarm mit automatischem Stopp
- Überwachung des Drucks durch einen zentralen Sensor (am Mund des Patienten)
- Luftbefeuchtung

Results of the physiological study

Current PART System in place at the CHUV

Amplitude in free breathing

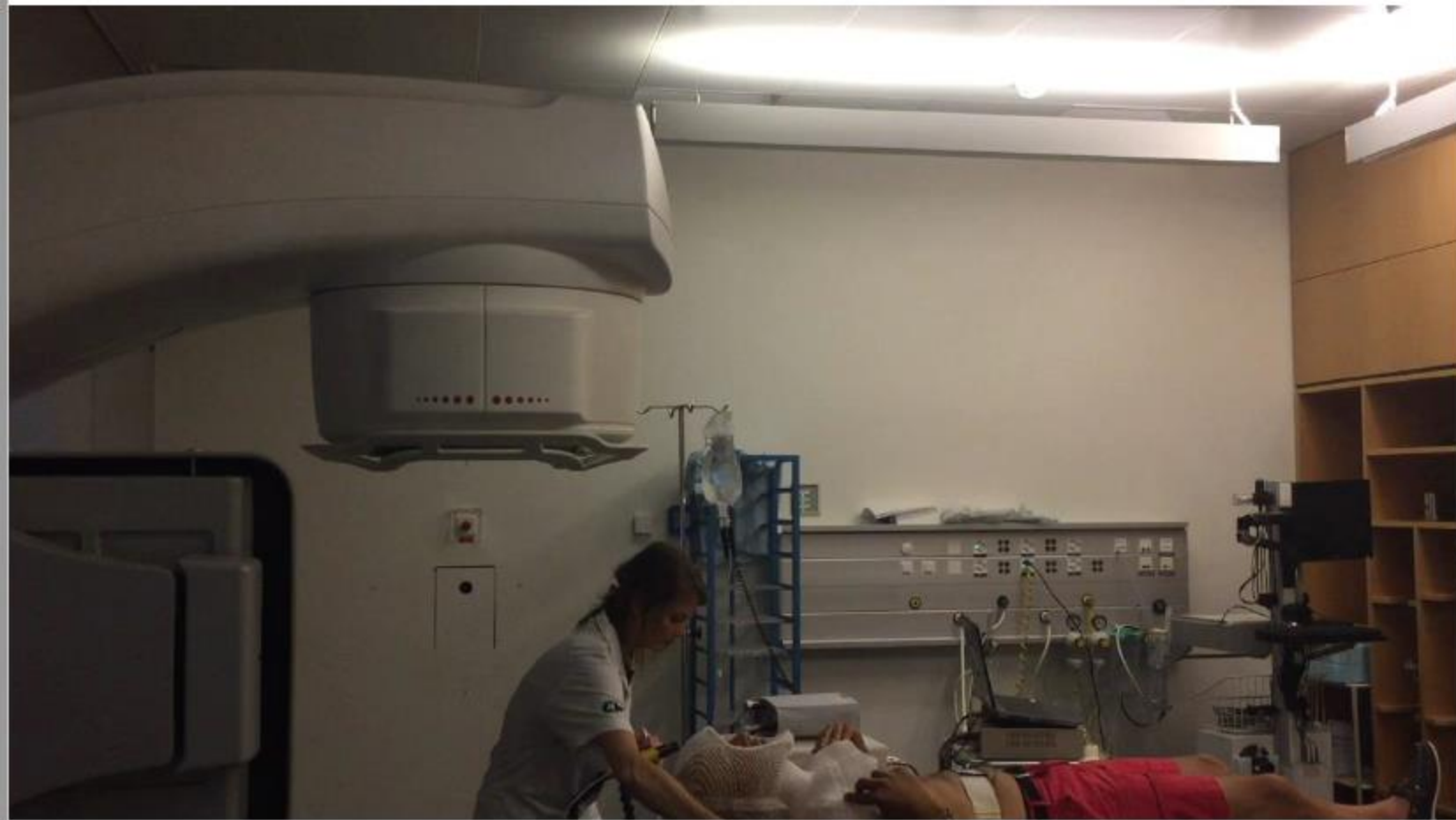25 minutes of apnea-like suppression of respiratory motion



Behandelte Patienten...

- 9 Cervico-Mediastinal-Hodgkin-Patienten (VMAT)
- 8 lokoregionale Brustkrebspatienten (VMAT oder TOMO)
- Lungenkrebspatienten - bald

PART treatment session on VMAT



PART treatment session on TOMO



time measures

- Median percussion time (apnea): 15:03
- Maximal percussion time: 24:45 (because a second MVCT was performed after the session)
- Median room time: 30:00

Neue Studie

Demonstration des klinischen Nutzens von PART in der Thorakalen Radiotherapie in 2 Einstellungen

1. Tomotherapie bei Lungen- und linksseitigem Brustkrebs

2. Im Vergleich zum vorhandenen Active BreathingControl (ABC) System (ElektaVMAT)

Einschlusskriterien

- > 18 Jahre
- Patienten, die in der Lage sind, das Thema dieser Studie zu verstehen und selbst über ihre Teilnahme an der Studie zu entscheiden
- Bei Brustkrebs: Jeder Fall eines Krebskandidaten für die Behandlung mit Tomotherapie oder LINAC mit dem ABC-System (nach Bewertung der potenziellen Einsparungen des Herzens).
- Bei Lungenkrebs: Patienten mit nicht-kleinzelligem Lungenkrebs cT1-4 cN0-3 cM0 oder kleinzelliger "begrenzter Krankheit" mit Indikation für eine kurative tomotherapeutische Amplitude der Tumorbewegung > 1 cm (Empfehlung US) und mehr als 25% der Volumenreduktion bei maximaler Einatmung / freier Atmung bei Lungenoligometastase oder nichtkleinzelligem T1-T2a-N0M0-Primitivkrebs mit Hinweis auf eine ablative Stereo-Strahlentherapie.
- PerformaceStatusOMS: PS 0 oder 1
- Informierte Zustimmung

Ausschlusskriterien

- Sauerstoffabhängige oder Dyspnoe-Patienten, die die für CT-Scan 4D und Strahlentherapie erforderliche Rückenlage nicht zulassen (<40%)
- Patienten mit klinischen Anzeichen von Herzinsuffizienz
- Nach einem Test kann kein Gleichgewicht mit UKW hergestellt werden (da das derzeitige System effizienter ist, wird im Gegensatz zur Pilotphase, für die drei Tests durchgeführt wurden, nur ein Vortest durchgeführt).
- Patienten mit erhöhtem Risiko für Pneumothorax mit Überdruckbeatmung (fortgeschrittenes Emphysem)

Erster Hodgkin Patient

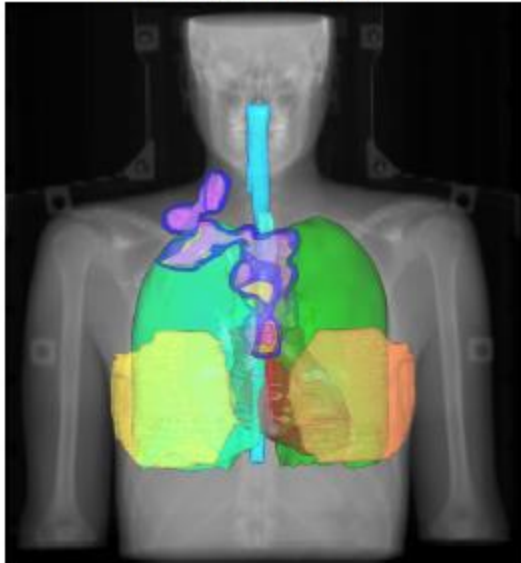- 28 Jahre alt
- Klassisches skleronoduläres Hodgkin, Stadium IIA, günstige Prognosegruppe
- Teilreaktion nach 2x ABVD
- Vollständige Antwort nach 2x BEACOPP esc
- => RT beteiligten Knoten 15x2 Gy mit PART

- Zeitmessung
- Mittlere Installationszeit (= Eintritt in den Raum bis zum Beginn der Hyperventilation): 8:00
- Medianbilder + Fusionszeit (= Beginn der Perkussion bis zur Validierung der Fusion): 3:55

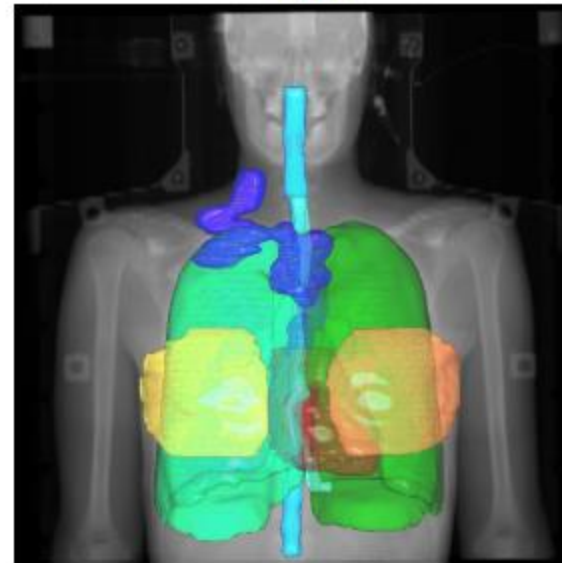
- Mittlere Schlagzeit (Apnoe): 7:56
- Mittlere Raumzeit: 22:00

Cervico-mediastinal Hodgkin

Free breathing

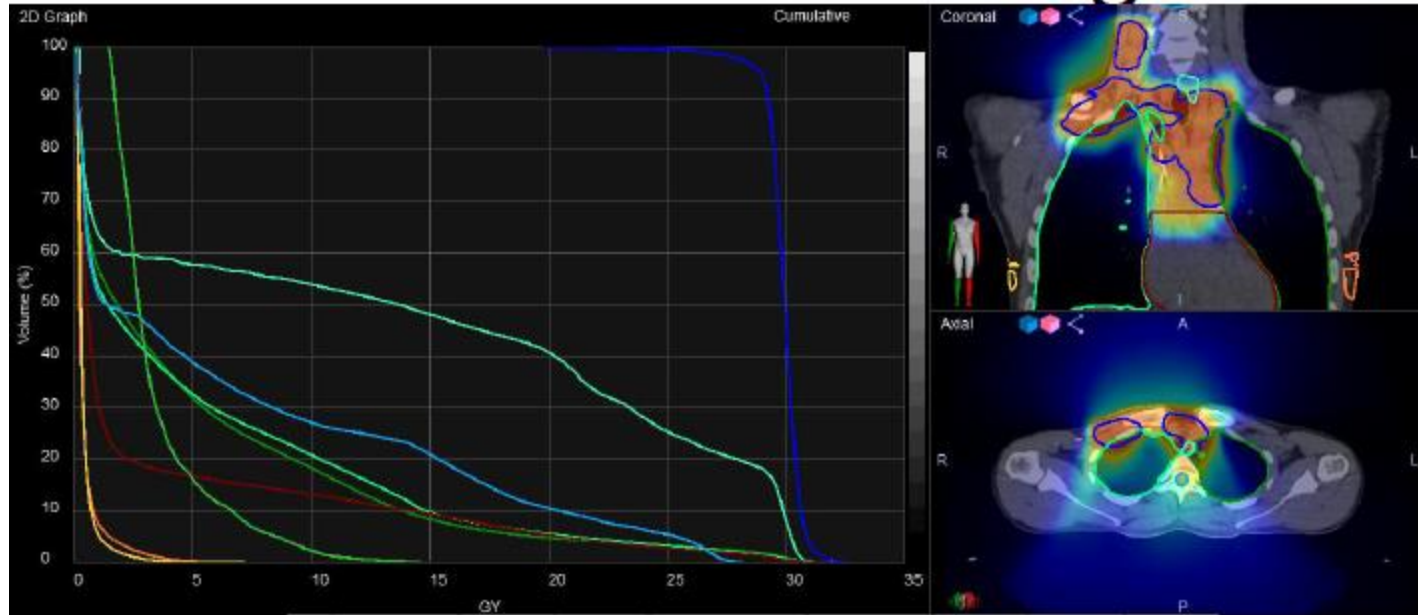


PART



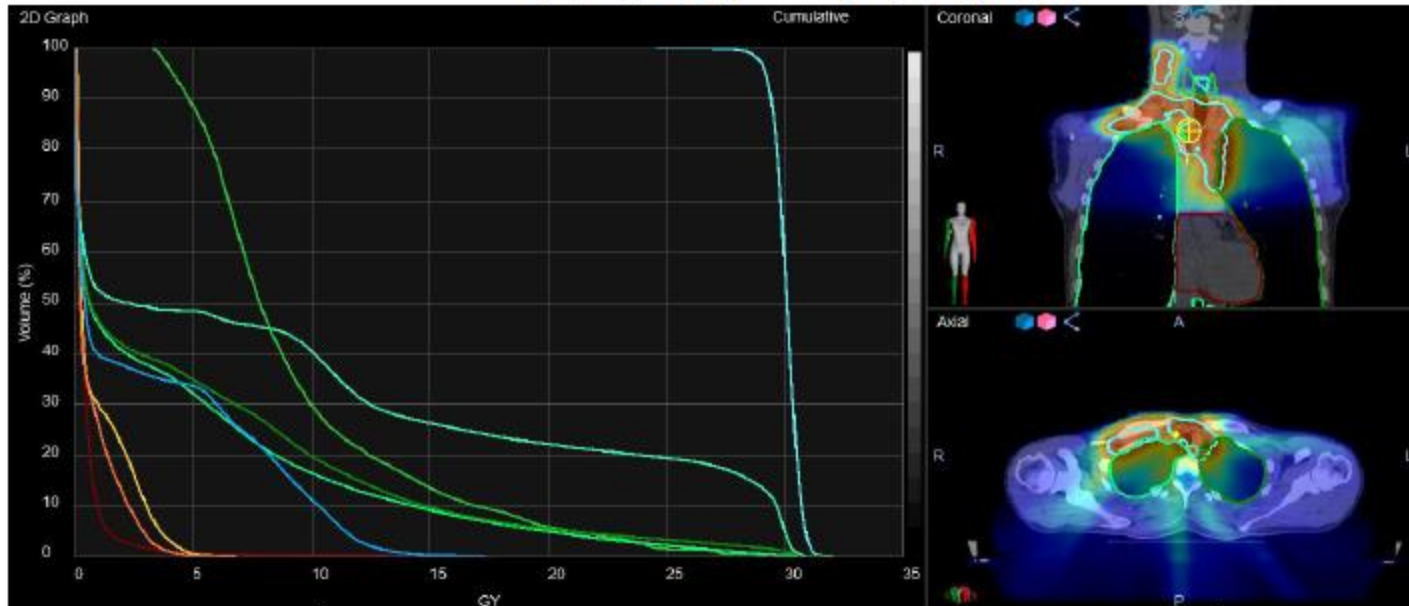
id

Free breathing



Structure	Data Sou	Type	Volume Name	Structure Vc	Min Valu	Mean Va	Max Valu
Breast_L	Velocity	Organ	DOSE TOMO...	285.6	0.11	0.45	6.15
Breast_R	Velocity	Organ	DOSE TOMO...	258.9	0.12	0.41	7.17
Esophagus	Velocity	Organ	DOSE TOMO...	31.0	0.20	13.44	31.38
Lung_L	Velocity	Organ	DOSE TOMO...	1753.0	0.10	4.94	32.29
Lung_R	Velocity	Organ	DOSE TOMO...	2049.5	0.09	5.15	32.39
Heart	Velocity	Organ	DOSE TOMO...	595.8	0.15	3.37	31.87
PTV1_30v...	Velocity	PTV	DOSE TOMO...	293.2	19.78	29.89	32.59
SpinalCor...	Velocity	Organ	DOSE TOMO...	59.3	0.12	6.59	28.19
Thyroid	Velocity	Organ	DOSE TOMO...	12.6	1.45	3.46	14.59

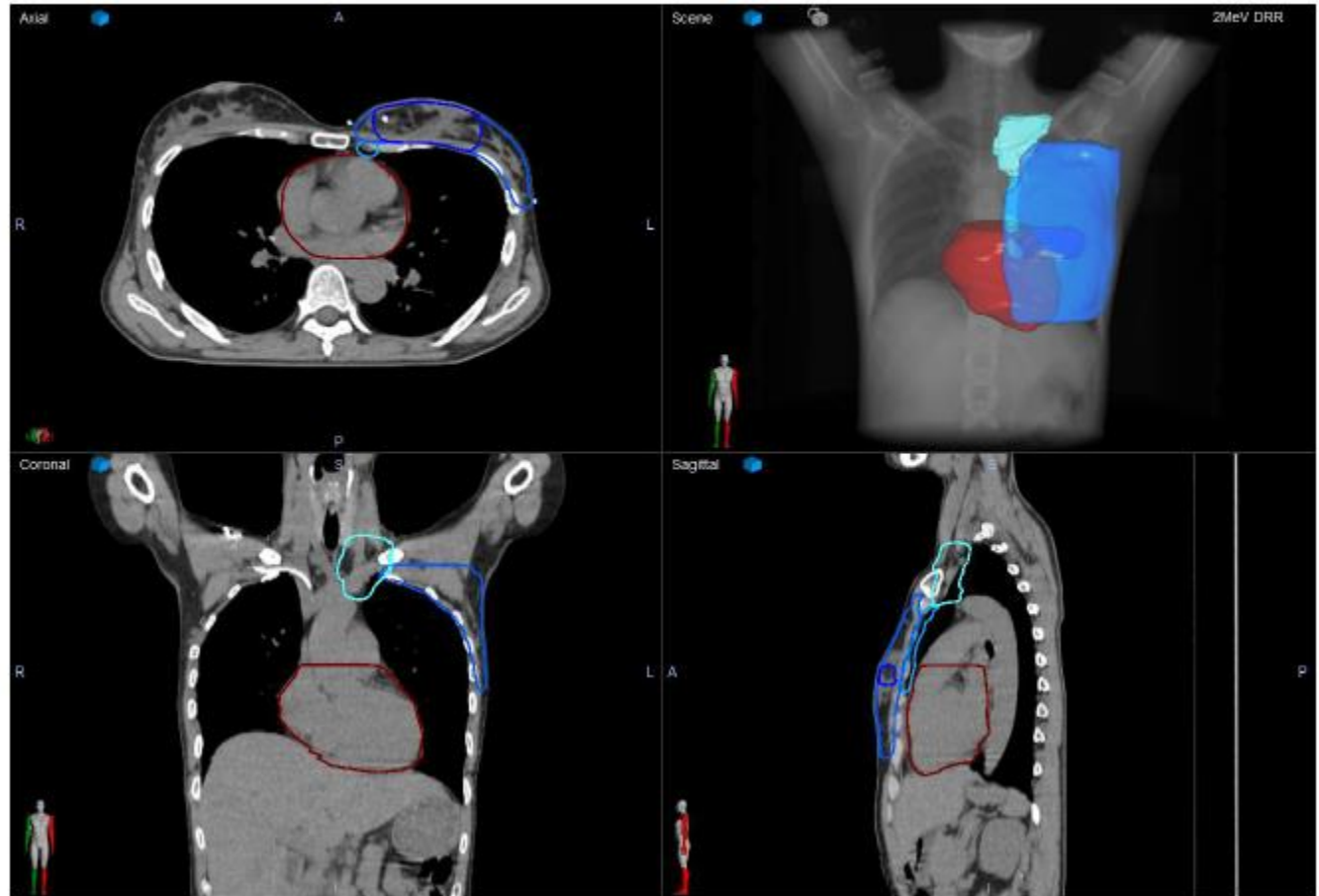
Dosi - PART



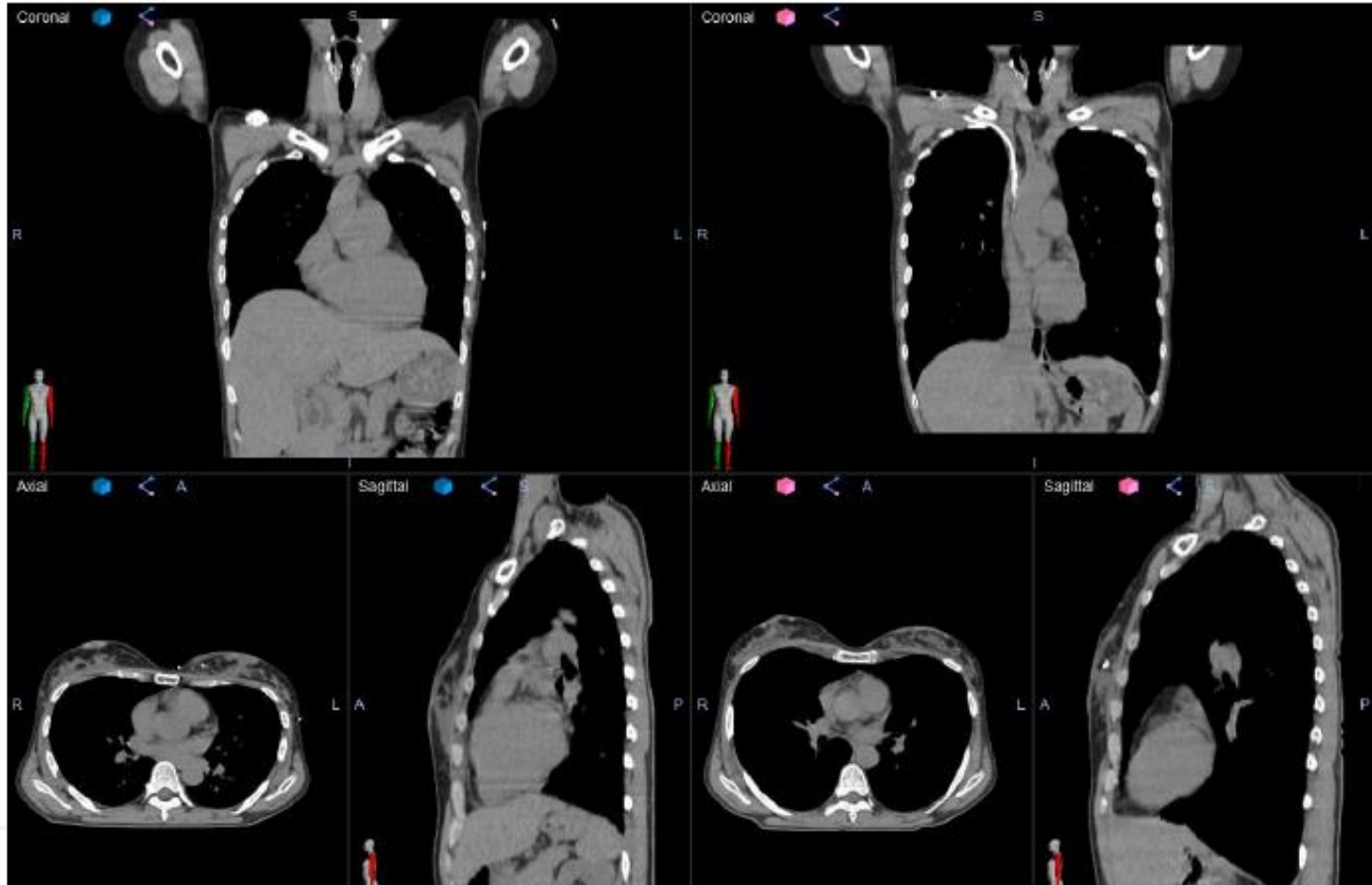
Structure	Data Sol	Type	Volume Name	Structure Vc	Min Valu	Mean Va	Max Valk
Thyroid	Velocity	Organ	Dose Vmat P...	11.5	3.27	9.47	29.31
PTV1_30v...	Velocity	PTV	Dose Vmat P...	221.3	24.57	30.06	32.00
Lung_R	Velocity	Organ	Dose Vmat P...	3184.2	0.00	4.48	31.86
Lung_L	Velocity	Organ	Dose Vmat P...	2882.7	0.00	4.96	31.56
Heart	Velocity	Organ	Dose Vmat P...	570.3	0.04	0.51	17.66
Esophagus	Velocity	Organ	Dose Vmat P...	31.0	0.03	9.52	30.91
Breast_R	Velocity	Organ	Dose Vmat P...	251.0	0.05	0.98	6.81
Breast_L	Velocity	Organ	Dose Vmat P...	290.1	0.03	0.75	6.04
SpinalCor...	Velocity	Organ	Dose Vmat P...	81.1	0.00	3.29	17.34

1st locoregional breast cancer

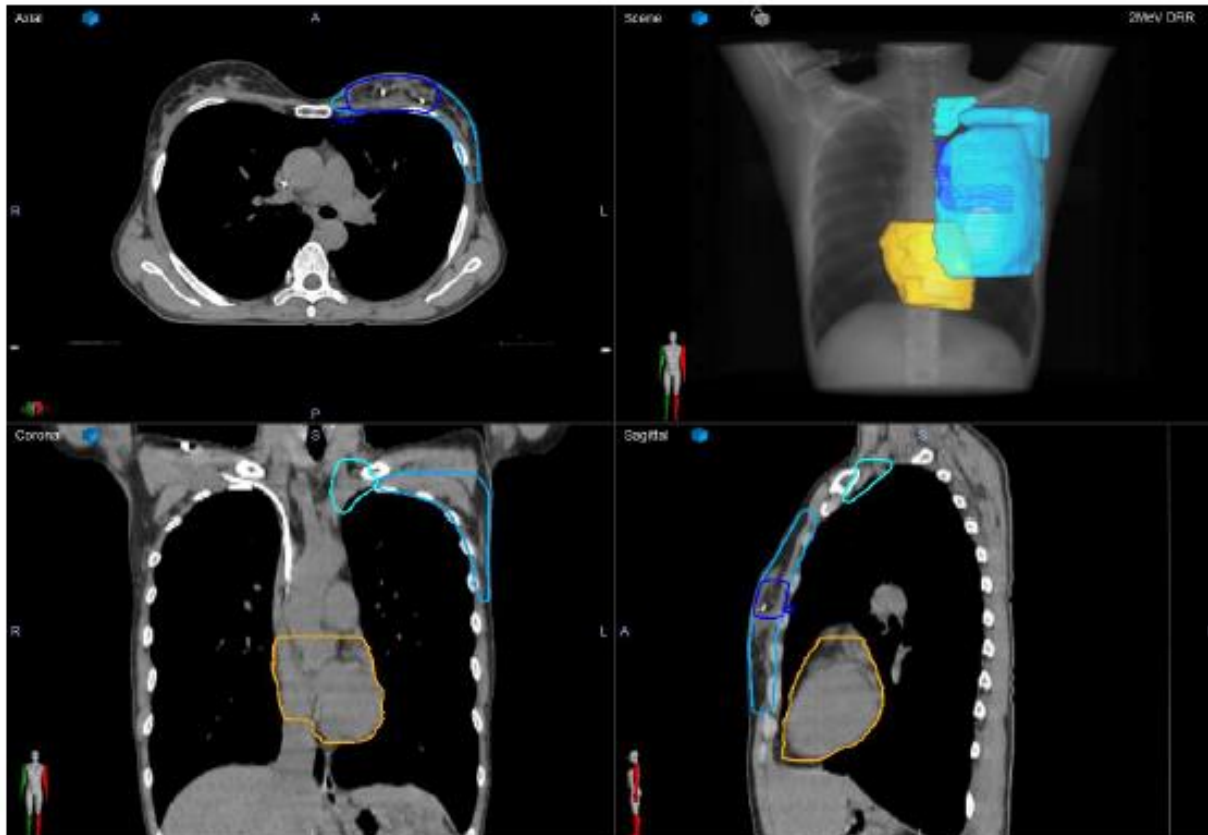
Locoregional RT
50-60 Gy in 25 fx



Free breathing VS PART



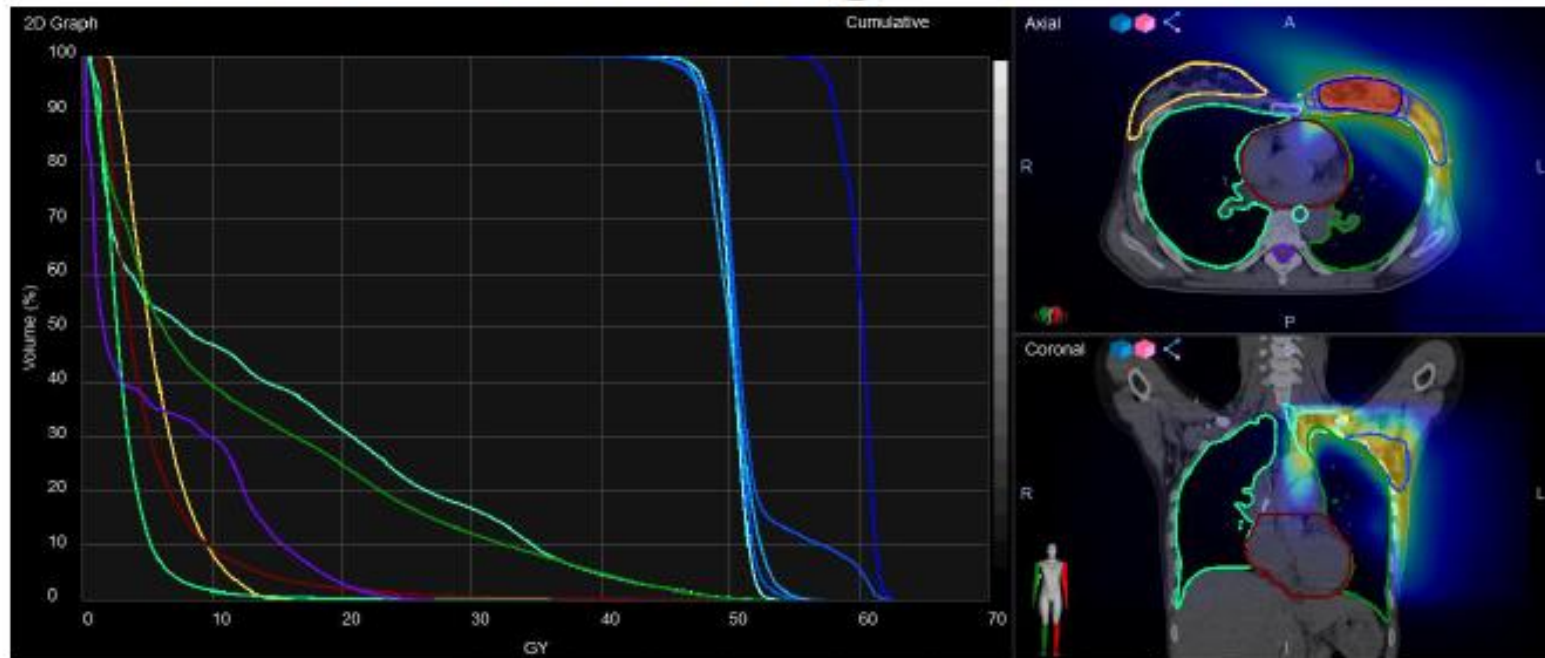
PART



time measures

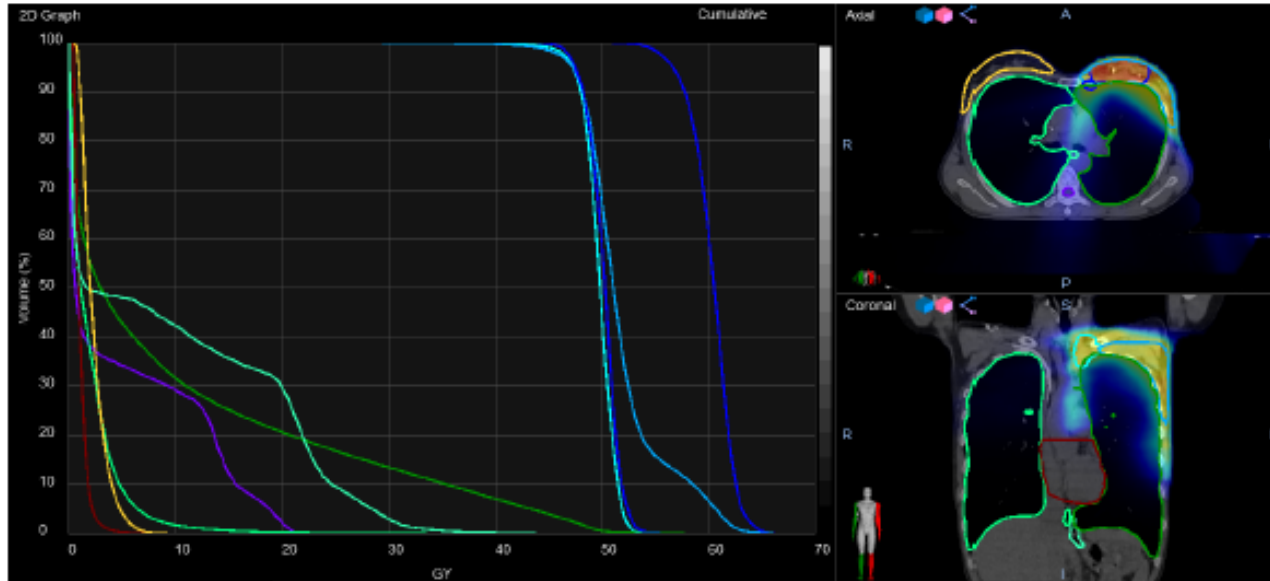
- Median percussion time (apnea): 9:20
- Median room time: 31:00

Free breathing - TOMO



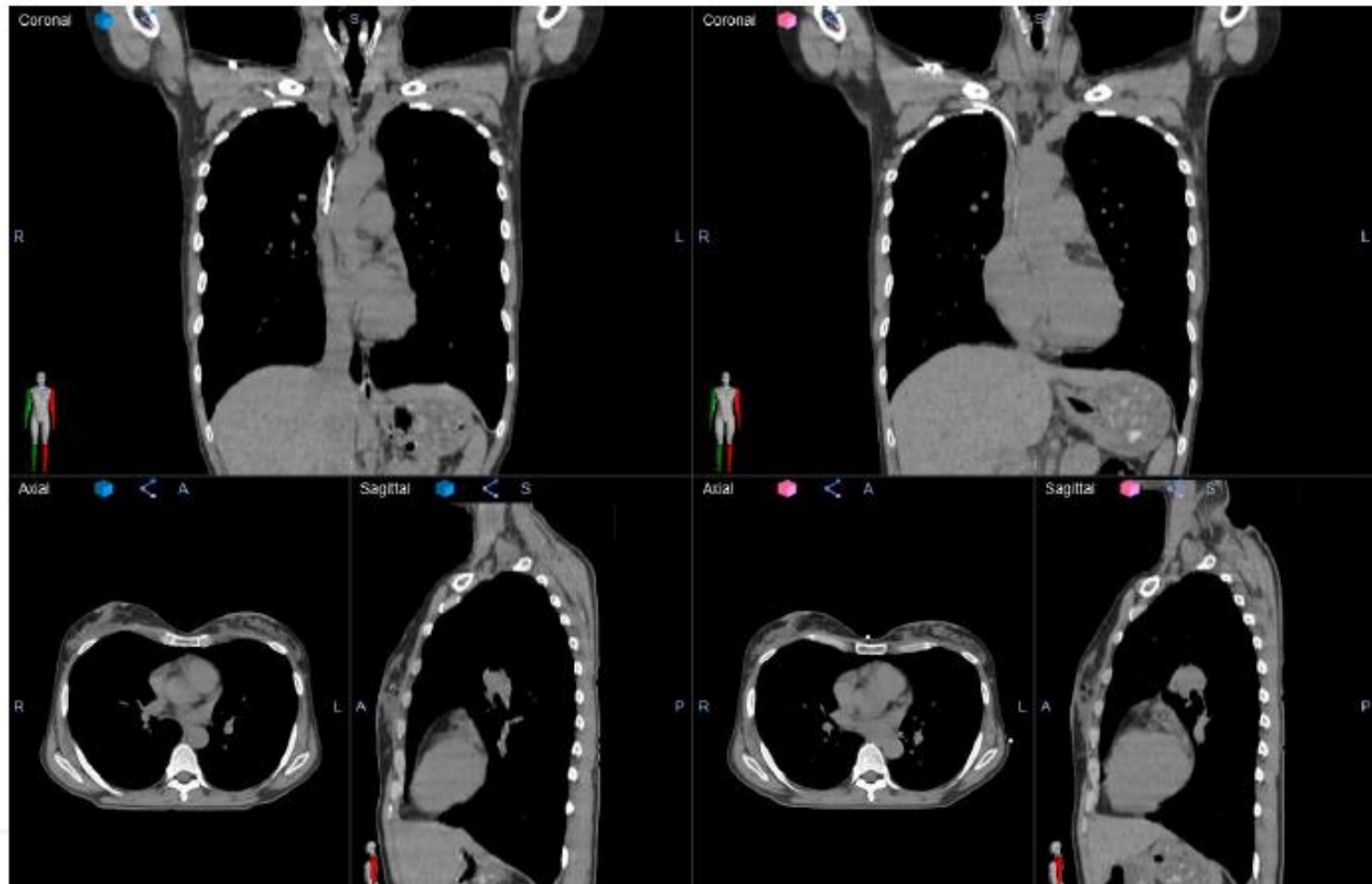
Structure	Data Set	Type	Volume Name	Structure Vt	Min Valu	Mean Va	Max Val.
Breast_R	Velocity	Organ	DOSE TOMO...	267.6	1.67	5.70	16.19
Esophagus	Velocity	Organ	DOSE TOMO...	27.4	0.50	13.63	41.04
Heart	Velocity	Organ	DOSE TOMO...	578.3	0.91	5.03	48.66
Lung_L	Velocity	Organ	DOSE TOMO...	1414.2	0.30	12.15	54.63
Lung_R	Velocity	Organ	DOSE TOMO...	1590.9	0.23	3.07	36.11
PTV1_60v...	Velocity	Organ	DOSE TOMO...	47.8	54.38	59.96	62.67
PTV2_50v...	Velocity	Organ	DOSE TOMO...	57.9	43.40	50.04	53.77
PTV3_50v...	Velocity	CTV	DOSE TOMO...	497.4	37.38	51.36	62.67
PTV3_50v...	Velocity	CTV	DOSE TOMO...	429.6	37.38	50.21	57.16
PTV4_50v...	Velocity	Organ	DOSE TOMO...	11.5	45.13	50.06	56.39
SpinalCord	Velocity	Organ	DOSE TOMO...	56.1	0.17	5.58	27.17

PART - VMAT

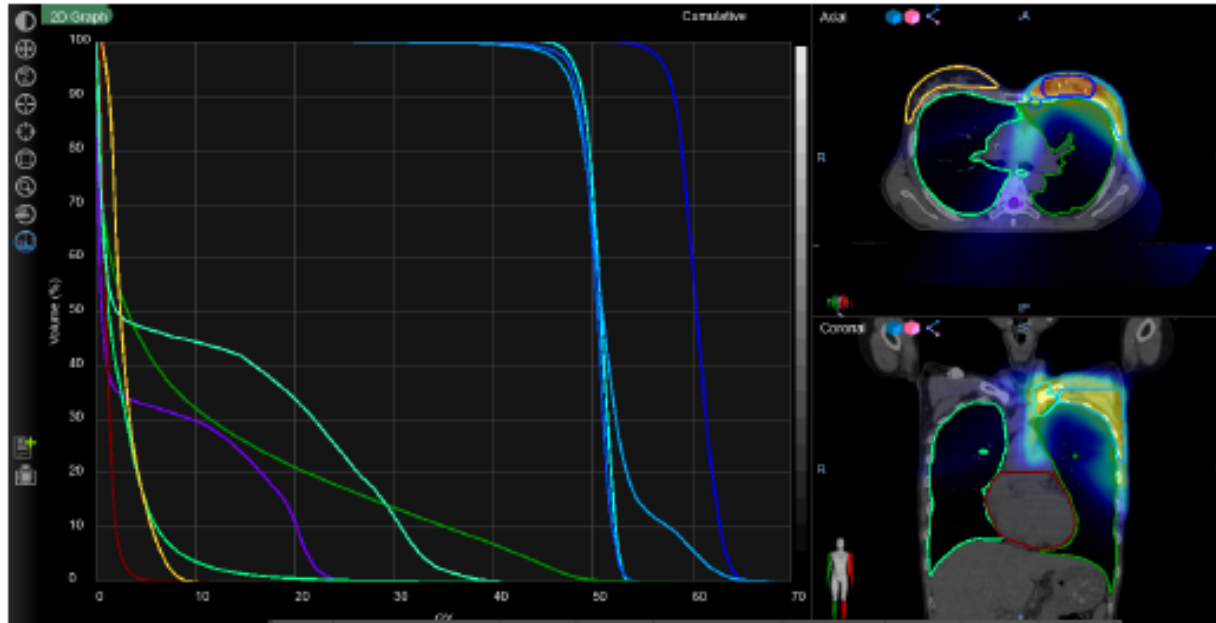


Structure	Data Sou	Type	Volume Name	Structure Vc	Min Valu	Mean Va	Max Val
PTV1_60v...	Velocity	ORGAN	Not Supplied	52.5	50.90	60.31	66.10
PTV2_50v...	Velocity	ORGAN	Not Supplied	29.5	39.72	49.74	54.04
PTV3_50v...	Velocity	ORGAN	Not Supplied	546.6	29.42	51.88	66.10
PTV4_50v...	Velocity	ORGAN	Not Supplied	11.5	44.10	50.15	56.03
SpinalCor...	Velocity	ORGAN	Not Supplied	47.6	0.00	5.19	21.67
Lung_R	Velocity	ORGAN	Not Supplied	3228.4	0.00	2.03	33.57
Lung_L	Velocity	ORGAN	Not Supplied	3021.3	0.01	10.35	57.76
Heart	Velocity	ORGAN	Not Supplied	442.2	0.37	1.11	7.95
Esophagus	Velocity	ORGAN	Not Supplied	27.6	0.10	9.87	43.82
Breast_R	Velocity	ORGAN	Not Supplied	259.2	0.38	2.36	9.32

PART vs ABC



ABC plan

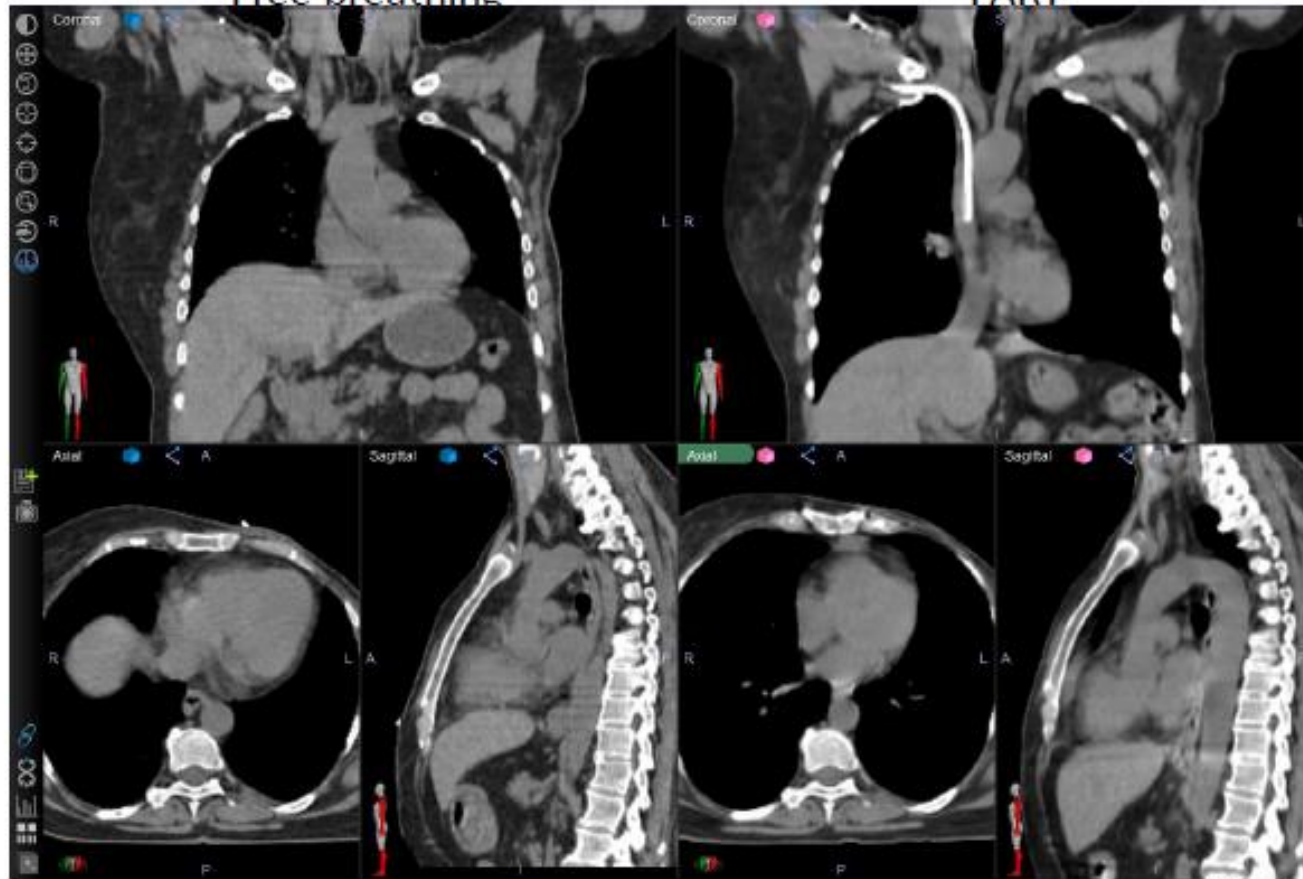


Structure	Data Sou	Type	Volume Name	Structure Vc	Min Valu	Mean Va	Max Val.
<input checked="" type="checkbox"/> PTV1_60v00F25	Velocity	ORGAN	VMAT/ABC_n...	34.4	52.24	60.40	65.61
<input checked="" type="checkbox"/> PTV2_50v00F25	Velocity	ORGAN	VMAT/ABC_n...	39.0	44.70	50.67	53.80
<input checked="" type="checkbox"/> PTV3_50v00F25	Velocity	ORGAN	VMAT/ABC_n...	533.4	25.75	51.70	68.34
<input checked="" type="checkbox"/> PTV4_50v00F25	Velocity	ORGAN	VMAT/ABC_n...	11.5	40.50	50.27	54.74
<input checked="" type="checkbox"/> SpinalCord_PRV	Velocity	ORGAN	VMAT/ABC_n...	62.6	0.00	5.93	24.97
<input checked="" type="checkbox"/> Lung_R	Velocity	ORGAN	VMAT/ABC_n...	2662.7	0.00	2.55	40.91
<input checked="" type="checkbox"/> Lung_L	Velocity	ORGAN	VMAT/ABC_n...	2424.3	0.00	10.40	58.12
<input checked="" type="checkbox"/> Heart	Velocity	ORGAN	VMAT/ABC_n...	607.8	0.32	1.18	11.33
<input checked="" type="checkbox"/> Esophagus	Velocity	ORGAN	VMAT/ABC_n...	29.9	0.07	11.77	40.80
<input checked="" type="checkbox"/> Breast_R	Velocity	ORGAN	VMAT/ABC_n...	265.3	0.49	2.98	10.33

3rd locoregional patient

Free breathing

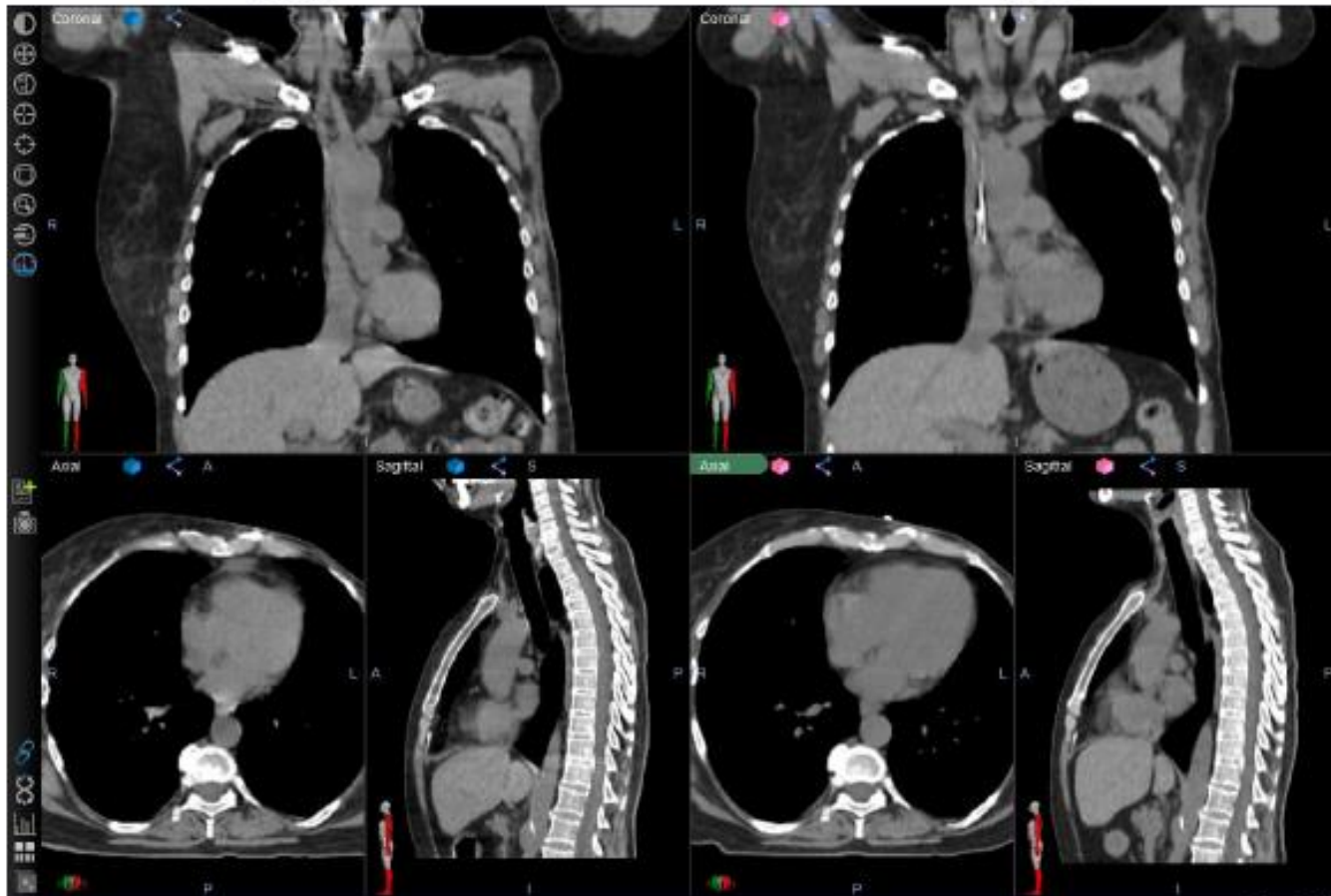
PART



Unil

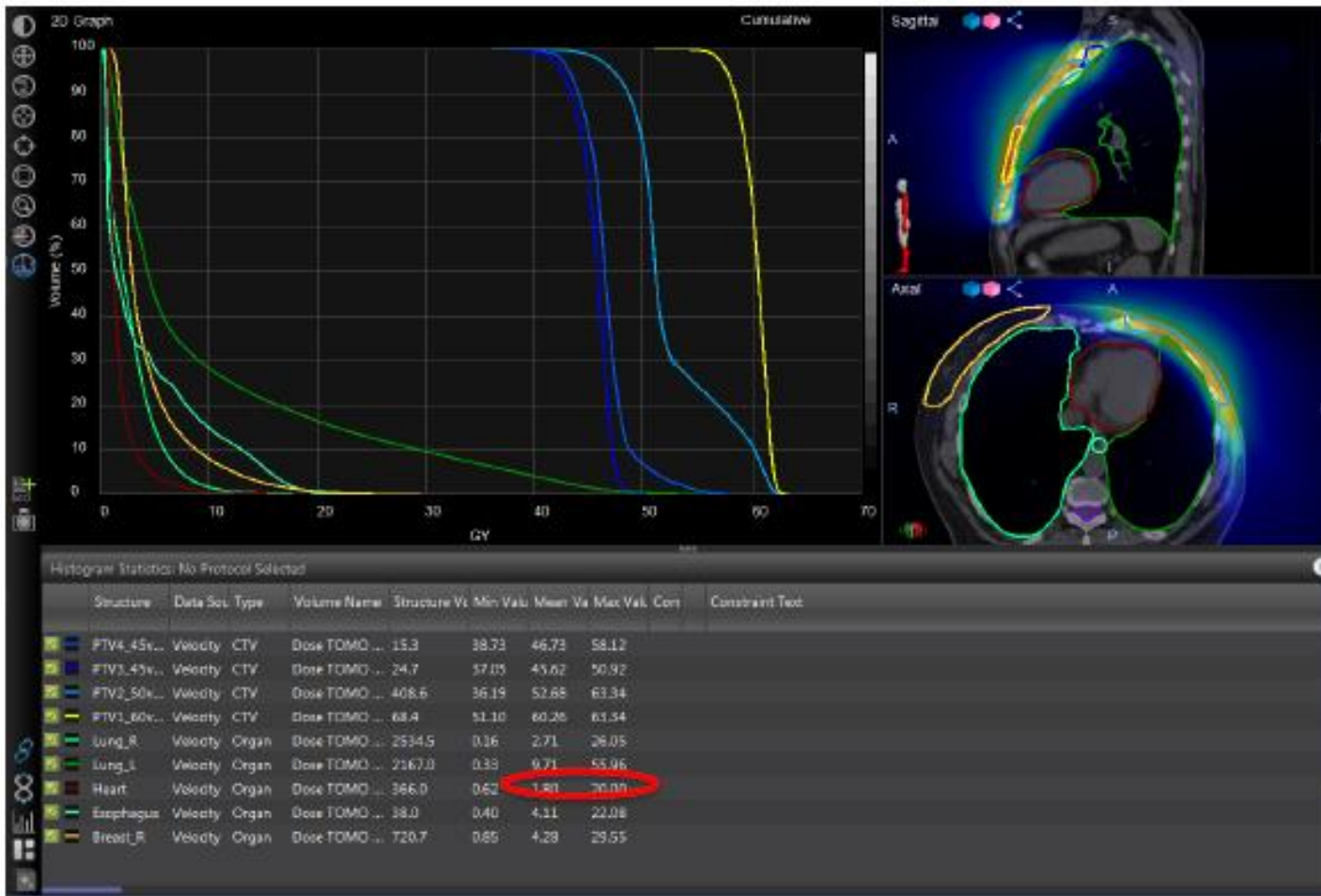
PART

ABC

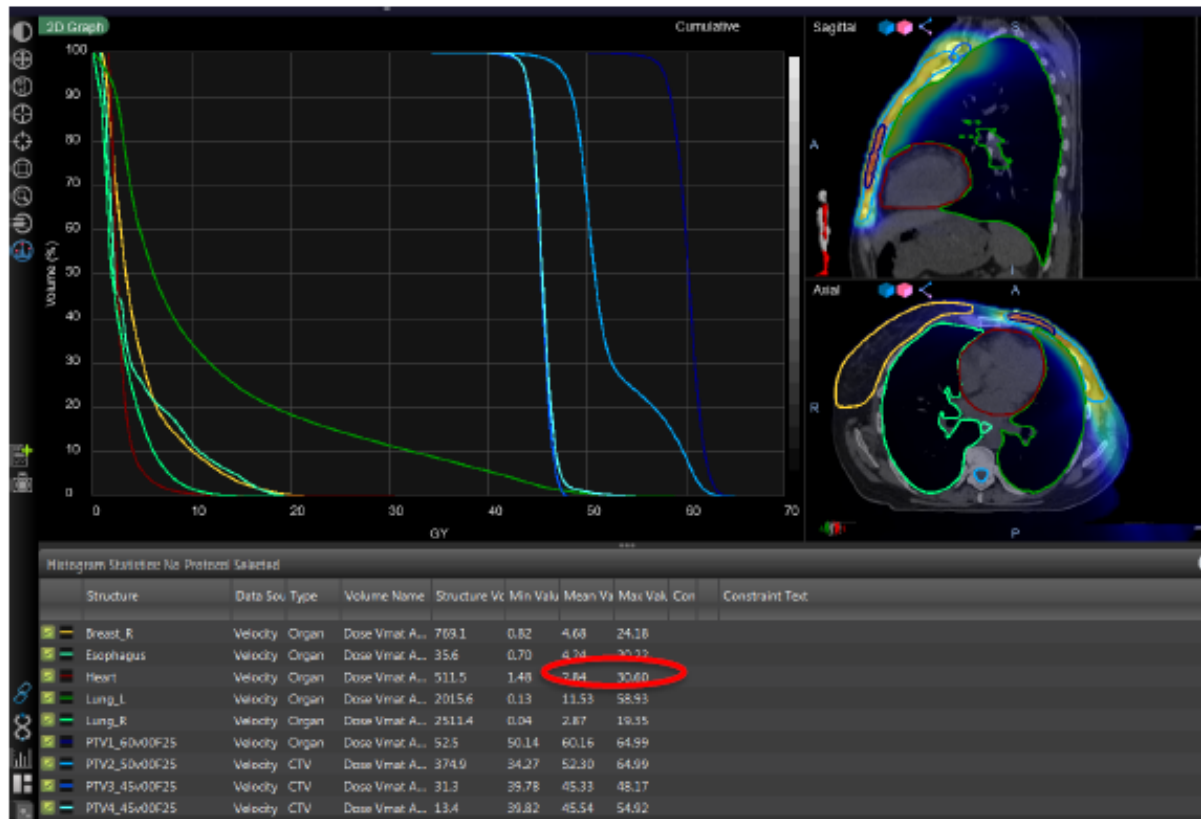


unik

PART plan



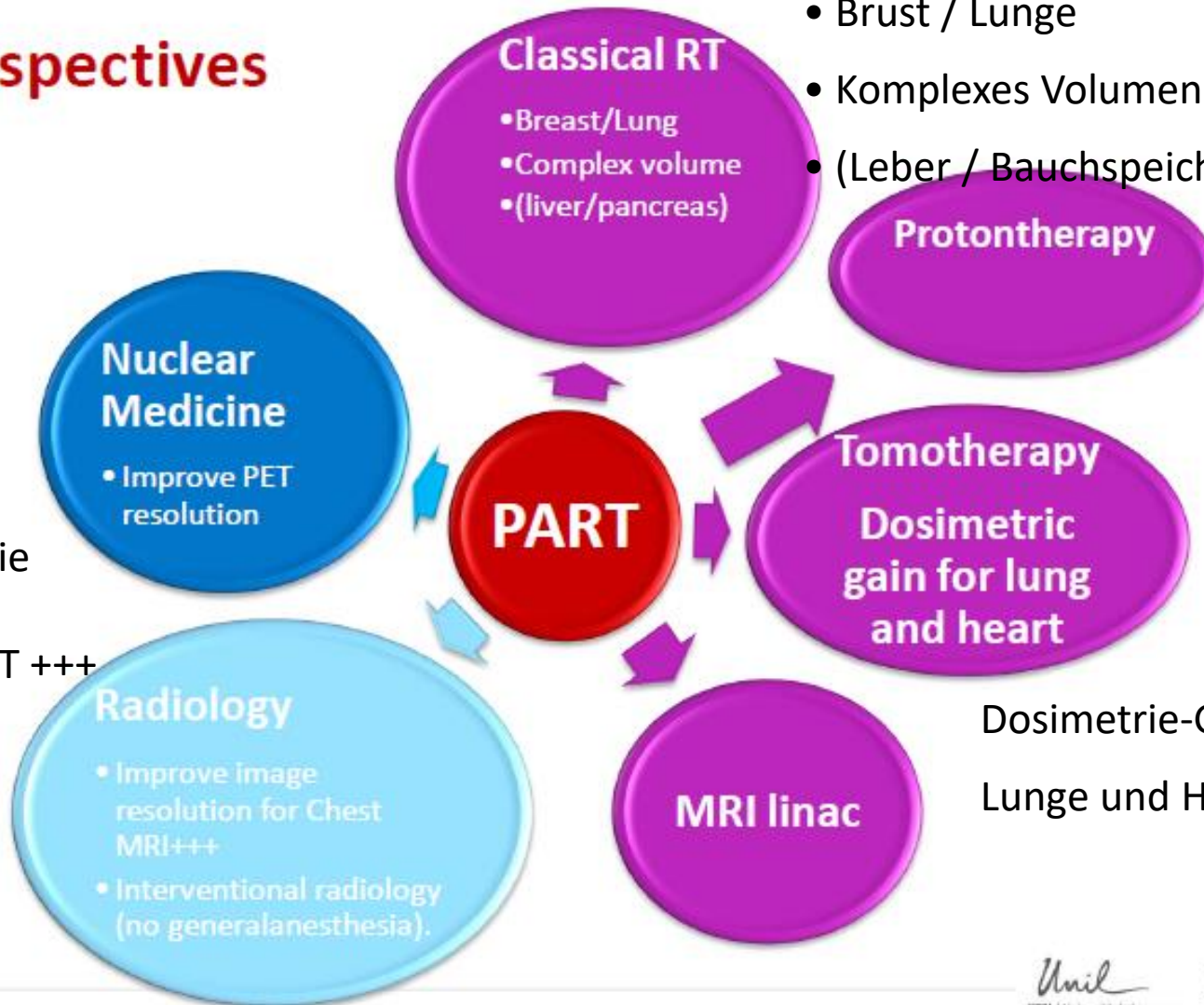
ABC plan



4/ Perspectives

Classical RT

- Brust / Lunge
- Komplexes Volumen
- (Leber / Bauchspeicheldrüse)



Dosimetrie-Gewinn für Lunge und Herz

Unil



Interventionelle Radiologie (keine Vollnarkose)

Reduction of Respiratory Motion During PET/CT by Pulsatile-Flow Ventilation: A First Clinical Evaluation

John O. Prior¹, Nicolas Péguret², Anastasia Pomoni¹, Martin Pappon¹, Michele Zeverino³, Bastien Belmondo⁴, Alban Lovis⁵, Mahmut Ozsahin², Monique Vienne⁶, and Jean Bourhis²

¹Department of Nuclear Medicine and Molecular Imaging, Lausanne University Hospital, Lausanne, Switzerland; ²Department of Radiation Oncology, Lausanne University Hospital, Lausanne, Switzerland; ³Department of Medical Physics, Lausanne University Hospital, Lausanne, Switzerland; ⁴Department of Physiotherapy, Lausanne University Hospital, Lausanne, Switzerland; ⁵Department of Pneumology, Lausanne University Hospital, Lausanne, Switzerland; and ⁶BIRD Institute of Pulmonary Care, Villeneuve-Loubet, France

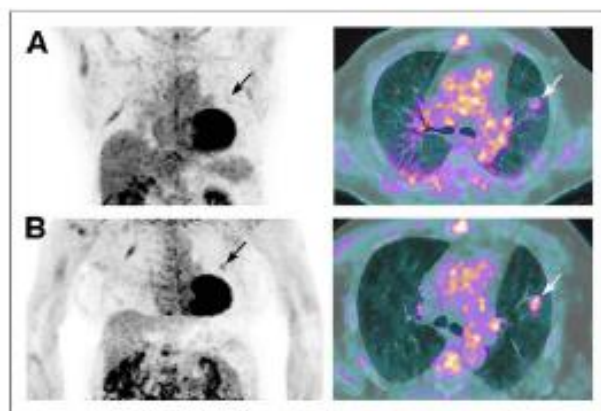


FIGURE 2. Patient 1: Pulmonary nodule (arrows) in free breathing (A) and PFV-induced apnea (B). Nodule is visible only on maximum intensity projection image in apnea. More images are available online (Supplemental Fig. 2).

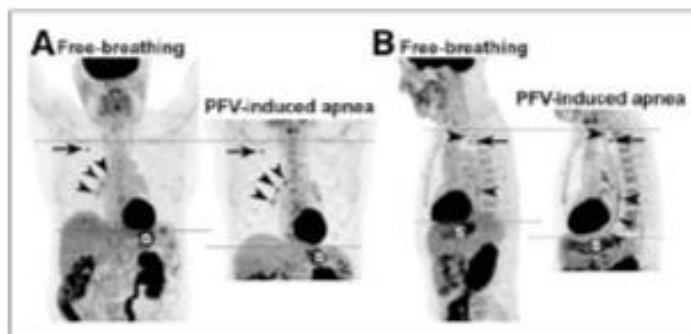


FIGURE 4. Patient 3: Maximum-intensity projection with ¹⁸F-FDG-positive pulmonary lesion (arrows) and mediastinal lymph nodes (arrowheads in A) during free breathing (A) and PFV-induced apnea (B). Lesion-to-background ratio and visibility of esophagus (arrowheads in B) are better on PFV-induced apnea image. s = stomach.

www.jnuclmed.com

Chest-MRI under pulsatile flow ventilation: A new promising technique

Catherine Beigelman-Aubry^{1☯*}, Nicolas Peguret^{2☯}, Matthias Stuber^{1,3}, Jean Delacoste¹, Bastien Belmondo⁴, Alban Lovis⁵, Julien Simons⁴, Olivier Long⁴, Kathleen Grant⁴, Gregoire Berchier¹, Chantal Rohner¹, Gabriele Bonanno^{1,3}, Simone Coppo^{1,3}, Juerg Schwitter^{6,7}, Mahmut Ozsahin², Salah Qanadli¹, Reto Meuli^{1‡}, Jean Bourhis^{2‡}

1 Department of Radiology, CHUV and University of Lausanne, Lausanne, Switzerland, **2** Department of Radiation Oncology, CHUV and University of Lausanne, Lausanne, Switzerland, **3** Center for biomedical Imaging (CIBM), Lausanne, Switzerland, **4** Department of Physiotherapy, CHUV and University of Lausanne, Lausanne, Switzerland, **5** Department of Pneumology, CHUV and University of Lausanne, Lausanne, Switzerland, **6** Division of Cardiology, CHUV and University of Lausanne, Lausanne, Switzerland, **7** Cardiac MR center, CHUV and University of Lausanne, Lausanne, Switzerland

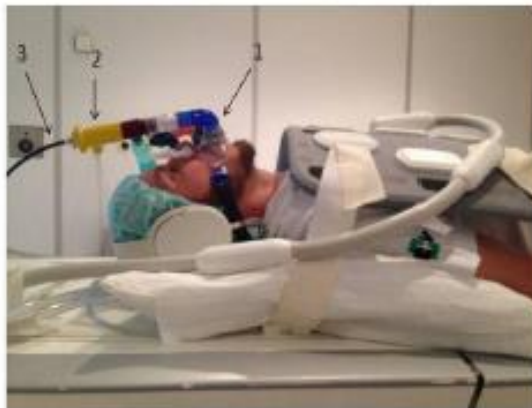

Fig 1. High frequency non-invasive ventilation in an awake non-intubated patient lying on a MRI table. The Percussion[®] ventilator opens outside the room and is connected to the non-invasive interface (novalens) (1) via the Percutor (2) using a 3 meter long small (3).

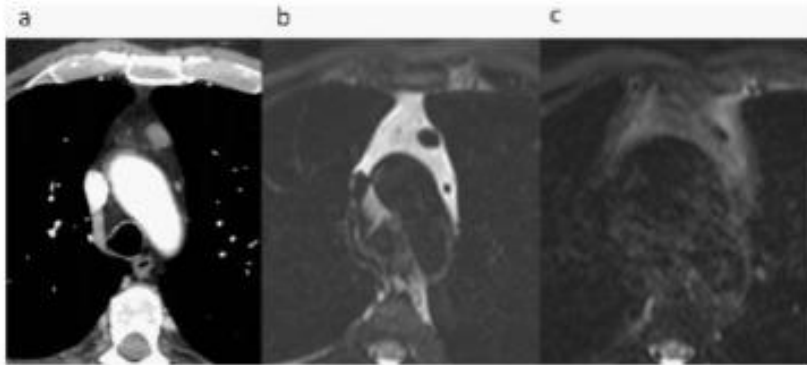


Fig 3. CT scan with iodine administration showing a nodule in the anterior mediastinum suspected being of thymic nature. (a) Fast spin echo T2 sequence at the same level with VP (b) and without (c). The thymic nodule is much better delineated under VP in (b) than in (c).

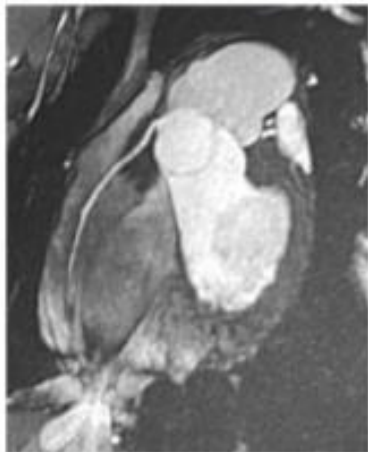

Fig 4. Sagittal MRI scan showing a large mass in the anterior mediastinum, consistent with a thymic nodule.

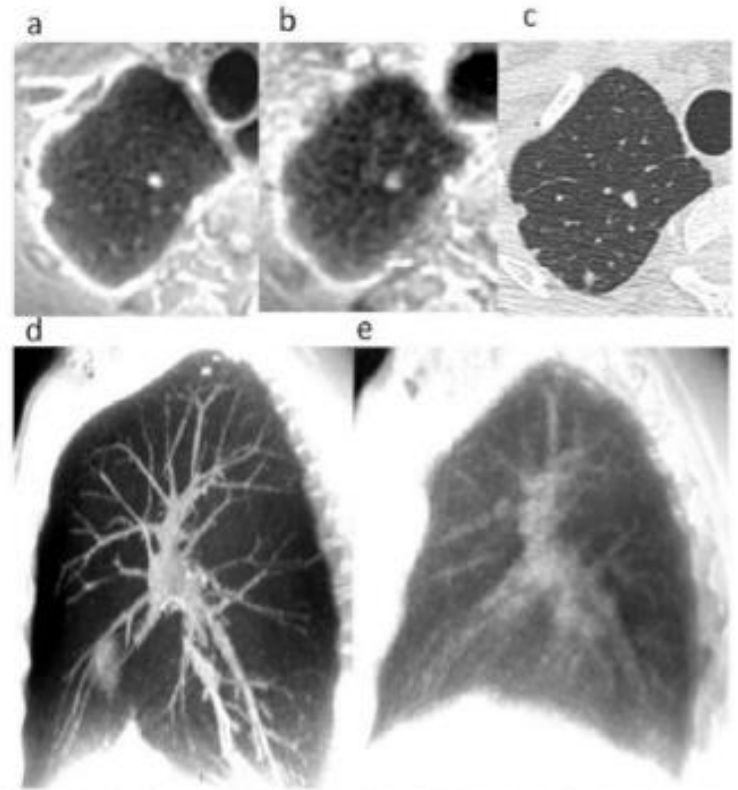


Fig 5. Ultra short time echo sequence at the level of the apex of the lung with VP (a) and without VP (b). Incidental discovery of apical lung nodules that are more easily assessed in (a) with sharper borders. Note that the lungparenchyma appears more white. Correlation with the CT also in lung windowing (d) demonstrating the higher spatial resolution of CT with some additional details not detected by either MR sequence. Ultra short time echo sequence in sagittal (e) over this MR-related bronchi on the right lung. Vessels were much better assessed with increased sharpness of interfaces with VP (f) than without (e).

Unil



Fazit

- PART ist machbar und gut
- Kein Überprüfen des P_{CO2}-Status mehr
- Dosimetrie-Gewinn für Herzdosis (LR Brust, MediastinalHodgkin)
- Laufende Studie
- Kann an jede Behandlungsmaschine angepasst werden (Protonen!)

Acknowledgements

Prof. Jean Bourhis
Prof. Mahmut Ozsahin
Dr Wendy Jeanneret

Danksagung:

Dr André Durham
Dr Joël Castelli (Rennes)

Physics:
Dr Raphaël Moeckli
Michele Zeverino

Pulmonology:
Dr Alban Lovis
Dr Adam Oгна

Physiotherapy:
Grant Kathleen
Belmondo Bastien
Julien Simons
Olivier Long
Flore Buela

Clinical epidemiology center:
Dr Pierluigi Ballabeni

Patients and the volunteers